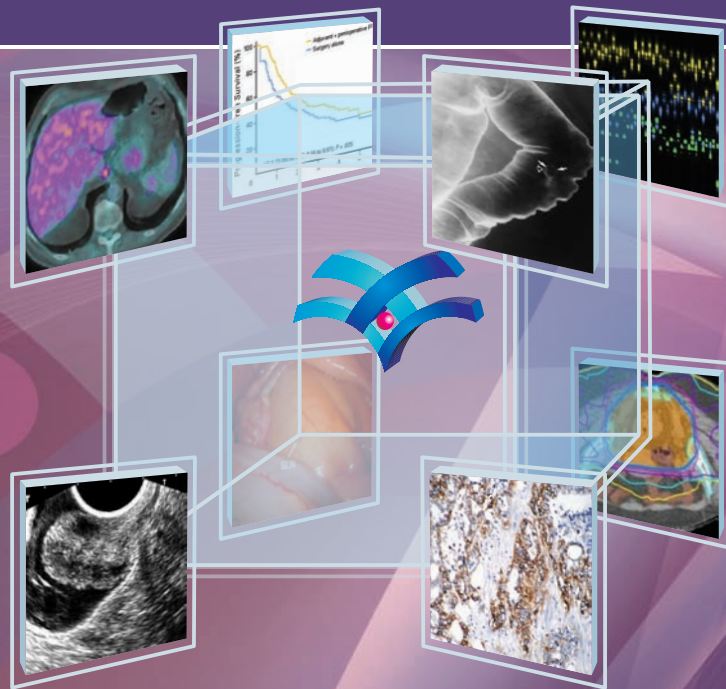


ПОВЕДЕНИЕ ПРИ КОЛОРЕКТАЛЕН И АНАЛЕН КАРЦИНОМ

клинично ръководство
основано на доказателства

Варна 2011



Александрина Кленова, д-р, д.м.
СБАЛО – София

Александър Юлиянов, д-р, д.м., доц.
УМБАЛ Стара Загора – Стара Загора

Анелия Клисарова, д-р, д.м.н., проф.
Медицински университет – Варна

Асен Дудов, д-р, д.м., доц.
УМБАЛ Царица Йоанна – София

Бойко Коруков, д-р, д.м., доц.
УМБАЛ Царица Йоанна – София

Борислав Владимиров, д-р, д.м., доц.
УМБАЛ Царица Йоанна – София

Борислав Чаушев, д-р, д.м.
УМБАЛ Св. Марина – Варна

Боян Балев, д-р, д.м., доц.
УМБАЛ Св. Марина – Варна

Весела Стойнова, д-р, д.м.
УНСБАЛ Св. Екатерина – София

Веселина Първанова, д-р, д.м., доц.
СБАЛО – София

Галина Кирова, д-р, д.м., доц.
МБАЛ Токуда – София

Дамян Дамянов, д-р, д.м.н., проф.
УМБАЛ Царица Йоанна – София

Димитър Калев, д-р, д.м., доц.
УМБАЛ Св. Марина – Варна

Димитър Стойков, д-р, д.м., доц.
УМБАЛ Г.Странски – Плевен

Драга Тончева, д-р, д.б.н., проф.
Медицински университет – София

Екатерина Софтова, д-р, д.м., доц.
УМБАЛ Св. Марина – Варна

Елена Пиперкова, д-р, д.м.н., проф.
СБАЛО – София

Емил Костадинов, д-р
УМБАЛ Царица Йоанна – София

Жасмина Михайлова, д-р, д.м., доц.
Военномедицинска академия – София

Ирена Костадинова, д-р, д.м.н., проф.
УМБАЛ Александровска – София

Иглика Михайлова, д-р
СБАЛО – София

Искрен Коцев, д-р, д.м.н., проф.
УМБАЛ Св. Марина – Варна

Красимир Иванов, д-р, д.м.н., проф.
УМБАЛ Св. Марина – Варна

Красимир Койнов, д-р
УМБАЛ Царица Йоанна – София

Крум Кацаров, д-р, д.м., доц.
Военномедицинска академия – София

Лена Маринова, д-р, д.м., доц.
Медицински университет – Варна

Людмила Танкова, д-р, д.м.н., проф.
УМБАЛ Царица Йоанна – София

Марина Влока, д-р, д.м.
МБАЛ Токуда – София

Мария Атанасова, д-р, д.м., доц.
УМБАЛ Св. Марина – Варна

Марчела Колева, д-р
УМБАЛ Царица Йоанна – София

Милка Георгиева, д.м.б.
СБАЛО – София

Милко Мирчев, д-р, д.м.
УМБАЛ Св. Марина – Варна

Михаил Радионов, д-р, д.м.
УМБАЛ Св. Анна – София

Никола Владов, д-р, д.м.н., проф.
Военномедицинска академия – София

Никола Колев, д-р, д.м., доц.
УМБАЛ Св. Марина – Варна

Николай Яръмов, д-р, д.м.н., проф.
УМБАЛ Александровска – София

Росен Маджов, д-р, д.м.н., проф.
УМБАЛ Св. Марина – Варна

Светлана Христова, д-р, д.м., доц.
УМБАЛ Александровска – София

Симеон Стойнов, д-р, д.м.н., проф.
УМБАЛ Царица Йоанна – София

Татяна Хаджиева, д-р, д.м.н., проф.
УМБАЛ Царица Йоанна – София

Темелко Темелков, д-р, д.м.н., проф.
УМБАЛ Св. Марина – Варна

Томас Пожарлиев, д-р, д.м.н., проф.
УМБАЛ Св. Анна – София

Шери Таджер, д-р, д.м.н., проф.
НМТБ Цар Борис III – София

СЪДЪРЖАНИЕ

Въведение.....	5
1. Клинично представяне и маршрут на пациента.....	7
1.1. Симптоми и признаци при колоректален и анален карцином.....	9
1.2. Насочване към гастроентеролог.....	11
1.3. Забавяне в клиничното представяне и насочване към гастроентеролог.....	13
1.4. Значение на фамилна анамнеза.....	15
2. Диагностични изследвания.....	17
2.1. Интервенционални изследвания.....	19
2.1.1. Колоноскопия, ригидна проктоскопия, аноскопия.....	19
2.1.2. Ендоректален ултразвук.....	21
2.2. Образни изследвания.....	24
2.2.1. Двойно контрастна иригография.....	24
2.2.2. Компютър-томография: колонография, корем, таз и гръден кош.....	26
2.2.3. Магнитнорезонансна томография.....	29
2.2.4. Позитронноемисионна томография с компютър-томография.....	32
2.2.5. Абдоминална ехография.....	34
2.3. Морфологични изследвания.....	35
2.3.1. Хистологична диагноза и класификация.....	35
2.3.2. Хистологични и имунохистохимични прогностични и предиктивни маркери.....	41
2.4. Генетични изследвания.....	45
2.4.1. Генетични тестове за фамилност.....	45
2.4.2. Фармакогеномни/фармакопротеомни предиктивни маркери.....	52
2.5. Лабораторни изследвания.....	56
2.5.1. Серумни туморни маркери.....	56
2.5.2. Тестове за HIV и CD4 при анален карцином.....	59
3. Стадиране.....	61
3.1. TNM-стадиране на колоректален карцином.....	63
3.2. TNM-стадиране на анален карцином.....	65
3.3. Количествена оценка на общо състояние (пърформанс статус).....	66
4. Хирургично поведение.....	69
4.1. Хирургия при колоректален карцином.....	71
4.1.1. Конвенционални и лапароскопски радикални операции при дебелочревен карцином.....	71
4.1.2. Радикални операции при ректален карцином.....	76
4.1.3. Хирургия при чернодробни и белодробни метастази.....	80
4.1.4. Хирургия при локален рецидив на ректален карцином.....	83
4.1.5. Поведение при малигна дебелочревна обструкция.....	86

4.1.6. Поведение при инсуфициенция на анастомоза	88
4.2. Хирургия при анален карцином	91
4.3. Периперативна профилактика на венозен тромбоемболизъм	93
4.4. Поведение при колоректален карцином с асцит	95
5. Лъчелечение	97
5.1. Лъчелечение при ректален карцином	99
5.1.1. Предоперативно лъчелечение	99
5.1.2. Интраоперативно лъчелечение	102
5.1.3. Следоперативно (адювантно) лъчелечение	104
5.1.4. Палиативно лъчелечение	106
5.2. Радикално лъчелечение при анален карцином	108
5.3. Стереотактично лъчелечение при метастази от колоректален и анален карцином	110
6. Системна лекарствена терапия	113
6.1. Лекарствена терапия при колоректален карцином	115
6.1.1. Адювантна химиотерапия при колоректален карцином	115
6.1.2. Първа линия системна терапия при метастатичен колоректален карцином	117
6.1.3. Втора и трета линия системна терапия при метастатичен колоректален и/или нерезектабилен колоректален карцином	123
6.1.4. Химиотерапия при синхронни и метакронни чернодробни метастази от колоректален карцином	125
6.2. Лекарствена терапия при метастатичен анален карцином	127
6.3. Поведение при хематологична токсичност, свързана с химиотерапия на колоректален и анален карцином	129
6.4. Поведение при анемия, индуцирана от химиотерапия на колоректален и анален карцином	132
7. Комбинирани терапевтични подходи	135
7.1. Комбинирани терапевтични подходи при колоректален карцином	137
7.1.1. Предоперативно (индукционно) дребнофракционирано лъчехимиолечение при ректален карцином	137
7.1.2. Адювантно (следоперативно) лъчехимиолечение при ректален карцином	140
7.1.3. Поведение при първично нерезектабилен чернодробни метастази от колоректален карцином	142
7.2. Химиолъчелечение при анален карцином	145
8. Най-добри поддържащи грижи	149
8.1. Контрол на симптоми	151
8.2. Поведение при метастатична костна болест от колоректален карцином	154
9. Последващо наблюдение	157
9.1. Алгоритъм за последващо наблюдение при колоректален карцином	159
9.2. Алгоритъм за последващо наблюдение при анален карцином	161
10. Профилактика и скрининг	163
10.1. Профилактика на колоректален карцином	165
10.2. Скрининг на колоректален карцином	168
10.3. Оценка на риск, базиран на индивидуална и/или фамилна анамнеза	171
10.4. Неинвазивна редукция на риска	175
10.5. Ендоскопска редукция на риска	177

Въведение

Настоящото ръководство е консенсусно становище на мултидисциплинарен екип, включващ експерти в областта на колоректален и анален карцином от следните медицински специалности и техните национални браншови организации: Българско дружество по гастроентерология, Българско хирургическо дружество, Българско онкологично дружество, Гилдия на лъчетерапевтите в България, Българска асоциация по радиология, Българско дружество по нуклеарна медицина, Българско дружество по патология и Българско дружество по генетика на човека. В методологичен, структурен и езиков аспект документът е изработен в стил на ръководство за клинична практика, основано на доказателства (evidence-based clinical practice guidelines).

Нуждата от национално ръководство за поведение при колоректален и анален карцином е обусловена от клиничната актуалност на тези солидни злокачествени тумори за европейската и българската онкология. По честота колоректалният карцином се класира на второ място от всички видове карциноми, характеризирайки се с висока заболяемост (в Европейски съюз – 15-25/100 000, в България – 18.1/100 000) и смъртност (в Европейски съюз – 4-10/100 000, в България – 18.9/100 000).^{1,2}

Цел на ръководството е да представи съвременни алгоритми за клинично поведение при колоректален и анален карцином в есенциална форма, адаптирана за медицинската практика в България.

Ръководството е предназначено за всички медицински специалности в България, които се занимават с различни направления на поведение при колоректален и анален карцином: гастроентеролози, коремни и чернодробни хирурзи, лъчетерапевти, радиолози, нуклеарни медици, патолози, медицински генетици, медицински онколози, общопрактикуващи лекари, фармацевти и медицински сестри.


Документът има препоръчителен характер и нито едно негово становище не е задължително.

Методи

Ръководството за клинично поведение при колоректален и анален карцином е структурирано в десет раздела. Всеки от тях съдържа резюмиран литературен обзор върху съответния проблем, който е съставен от поне два експерта и изцяло се позовава на медицината, основана на доказателства. В края на всеки раздел са дефинирани препоръки, описани с четири степени на препоръчителност (A, B, C и D) според Шотландската система за междууниверситетски указания (SIGN)³, и към тях са добавени акценти за добра практика.

A	<ul style="list-style-type: none"> ▪ Най-малко един мета-анализ, системен обзор върху рандомизирани контролирани изпитвания (РКИ) или РКИ, оценени с първо ниво на доказателственост и много нисък риск от субективност, и директно приложими към прицелната популация, <i>или</i> ▪ група от доказателства, съставени главно от изследвания, оценени с първо ниво на доказателственост и нисък риск от субективност, директно приложими към прицелната популация и показващи обща съгласуваност на резултатите.
B	<ul style="list-style-type: none"> ▪ Група от доказателства, включващи изследвания, оценени с второ ниво на доказателственост и много нисък риск от субективност, директно приложими към прицелната популация и показващи обща съгласуваност на резултатите, <i>или</i> ▪ калкулирани доказателства от изследвания, оценени с първо ниво на доказателственост.
C	<ul style="list-style-type: none"> ▪ Група от доказателства, включващи изследвания, оценени с второ ниво на доказателственост и нисък риск от субективност, директно приложими към прицелната популация и показващи обща съгласуваност на резултатите, <i>или</i> ▪ калкулирани доказателства от изследвания, оценени с второ ниво на доказателственост и много нисък риск от субективност.
D	<ul style="list-style-type: none"> ▪ Доказателства от трето (без аналитични изследвания, т.е. описания на случаи или серии от случаи) или четвърто ниво (становище на експерти), <i>или</i> ▪ калкулирани доказателства от изследвания, оценени с второ ниво на доказателственост и нисък риск от субективност.

Акценти за добра практика

	Препоръка за най-добър подход, основан на клиничен опит на Експертния борд.
---	---

Литература

1. Glimelius B, et al. Rectal cancer: ESMO Clinical recommendations for diagnosis, treatment and follow-up. *Ann Oncol* 2010; 21 (Suppl. 5): v82–86.
2. Bulgarian national cancer registry: Cancer incidence in Bulgaria 2005. Editor: Valerianova Z, Vukov M, Dimitrova N. AVIS-24, Sofia, 2008.
3. Scottish Intercollegiate Guidelines Network. Management of colorectal cancer. March 2003. www.sign.ac.uk.

РАЗДЕЛ 1

КЛИНИЧНО ПРЕДСТАВЯНЕ И МАРШРУТ НА ПАЦИЕНТА



1. Клинично представяне и маршрут на пациента

1.1. Симптоми и признаци при колоректален и анален карцином

Мария Атанасова

Колоректален карцином. Клиничните прояви се определят от локализация и разпространеност на тумора. Повечето пациенти с ректален карцином и карцином на сигмоидно черво имат комбинация от ректално кървене (хематохезия) и промяна в ритъма на дефекация (чести неудовлетворителни позиви за дефекация и/или променена форма и течна консистенция на фекалии). Ректално кървене без анални симптоми се наблюдава в над 60% от случаите. Пациенти с карцином, локализиран проксимално от сигмоидно черво, по-често се представят с остро настъпили прояви на чревна обструкция или с желязодефицитна анемия, със или без абдоминална болка, или палпираща се по хода на дебело черво туморна формация.^{1, 3}

В зависимост от значимостта си симптомите се делят на: (1) симптоми за висок риск (алармиращи симптоми) – налагат незабавно насочване към специалист гастроентеролог и/или хирург, или специализирана клиника за извършване на преглед и колоноскопия¹⁻⁵; (2) симптоми за нисък риск – също налагат изследване от специалист при персистиране и липса на подобрение от лечение или рецидив след спиране на лечение.⁴⁻⁵

Алармиращи симптоми: (1) ректално кървене с промяна в ритъма на дефекация и/или диарийни изхождания, персистиращи повече от 4

седмици; (2) палпираща се формация в дясна коремна половина по хода на дебело черво; (3) палпиращ се тумор в ректум (при тазов тумор извън ректума – насочване към гинеколог при жени и уролог при мъже); (4) персистиращо ректално кървене, без анални симптоми при пациенти ≥ 50 години; (5) необяснима желязодефицитна анемия ($Hb < 110$ g/l при мъже и $Hb < 100$ g/l при жени в менопауза). При поставяне на диагноза 85% от пациентите имат посочените симптоми, но само една трета от тях биват насочени към специалист за изследване в незабавен (не повече от две седмици) порядък.

Симптоми за нисък риск: (1) ректално кървене с анални симптоми (пролапс на ректум, фисура, възпалени хемороиди, сърбеж, анален дискомфорт); (2) коремна болка без палпираща се туморна формация и без данни за чревна обструкция; (3) промяна в ритъма на дефекация – затруднено изхождане с отделяне на твърди фекалии.

Анален карцином. Той е рядка болест (1-2% от неоплазмите на гастроинтестинален тракт) с предиспониращи фактори – инфекция с човешки папилома вирус (HPV) (субтипове 16, 18, 31) и човешки имунодефицитен вирус (HIV), имunosупресия, тютюнопушене. Клинично се представя с туморна маса или язва в анална област, която трябва да са биопсира. Често има уголемени ингвинални лимфни възли, които подлежат на уточняване чрез тънкоиглена аспирационна биопсия (ТАБ).⁶

C

▪ Установяването на един симптом или комбинация от симптоми предполага, но не доказва наличие на колоректален или анален карцином.



▪ Насочване на пациента към специалист гастроентеролог и/или хирург за преглед и колоноскопия се препоръчва при наличие на ректално кървене и/или един от следните симптоми, персистиращи повече от четири седмици и несвързани с друга болест: променен ритъм на дефекация, тенезми или диарийни изхождания, палпираща се туморна формация в анус, ректума или корем, по хода на дебело черво, желязодефицитна анемия без анамнеза за кръвозагуба, рецидивирани субилеусни симптоми.

Литература

1. NHS National Institute for Clinical Excellence. Guidance on cancer services, improving outcomes in colorectal cancers. Manual update, London, 2004.
2. Glimelius B., et al. Rectal cancer: ESMO Clinical practice guidelines for diagnosis, treatment and follow-up. *Ann Oncol* 2010; 21 (Suppl 5).
3. Christopher E., et al. Colorectal cancer surveillance, 2005. Update of an American Society of Clinical Oncology Practice Guideline.
4. Airey C., et al. National surveys of NHS patients: Cancer-National Overview 1999/2000, London, Department of Health, 2002.
5. Logan, et al. The investigation and management of iron deficiency anemia in general practice: a cluster randomized controlled trial of a simple management prompt. *Postgrad Med J* 2002; 533-537.
6. Anal cancer: ESMO Clinical Practice Guidelines for diagnosis, treatment and follow-up. *Ann Oncol* 2010; 21 (Suppl 5): v87-v92.

1.2. Насочване към гастроентеролог

Симеон Стойнов, Борислав Владимирев

Пациенти, които трябва да бъдат консултирани от гастроентеролог, занимаващ се с диагностика и профилактика на колоректален карцином (КРК) и анален карцином, са две групи: (1) със съмнителни симптоми и (2) без симптоми, но с повишен риск от КРК поради фамилна обремененост или други фактори. Специалисти, които насочват, са общопрактикуващи лекари и тесни специалисти – хирурзи, онколози, гинеколози, уролози, рентгенолози, мамолози, генетици, т.е. всички, които имат досег с рискова група с повишен риск от КРК.

Симптоми и признаци с висок риск, налагащи бързо изясняване, са: (1) лица над 40-годишна възраст с ректално кървене в съчетание с промяна в дефекационния ритъм в посока диария, продължило повече от 6 седмици; (2) лица над 60-годишна възраст с ректално кървене, продължило повече от 6 седмици със или без други симптоми; (3) лица над 60-годишна възраст с промени в дефекационния ритъм в посока диария със или без кървене или други симптоми; (4) лица с палпаторна находка в дясна долна коремна половина със или без болка, независимо от възрастта; (5) лица с дистални ректални (анални симптоми) и/или палпираща се маса при дигитално ректално изследване; (6) мъже с желязодефицитна анемия и жени, при които анемията не може да бъде обяснена с менструация или

друго генитално кървене. Всички пациенти с такива симптоми трябва да се насочват към гастроентеролог и/или хирург с възможност за извършване на тотална колоноскопия.

Критерии, които снижават риска за фалшиво отрицателна диагноза, са: (1) ректалното кървене с очевидна причина – пролабиращи кървящи хемороиди; (2) временни (под 6 седмици) нересидивирани промени в дефекационния ритъм; (3) временна (под 6 седмици) коремна болка и/или неубедителна палпаторна находка в дясна долна коремна половина при липса на желязодефицитна анемия и други високорискови симптоми. В тези случаи пациентът може да бъде контролиран и лекуван от личен лекар или друг специалист и консултацията с гастроентеролог (ендоскопско изследване) да бъде отложено до рецидив на същите симптоми или поява на високорискови симптоми.

Лица без симптоми, които се насочват за консултация с гастроентеролог, са: (1) с фамилна обремененост – фамилна аденоматозна полипоза (ФАП) и фамилен непוליпозен колоректален карцином (синдром на Lynch); (2) които не покриват критерии Amsterdam II и модифицирани критерии Bethesda, но въпреки това са с повишен риск; (3) с положителен тест за фекално окултно кървене, открито при профилактично изследване. При тези пациенти гастроентерологът преценява риска и насочва профилактична тотална колоноскопия.

A

▪ Всички лица, които са фамилно обременени с фамилна аденоматозна полипоза или синдром на Lynch, трябва да бъдат насочвани за ендоскопско проследяване.

C

▪ Всички лица с клинични признаци за висок риск за колоректален карцином трябва да се насочват незабавно за консултация с гастроентеролог и/или хирург и ендоскопско изследване.



▪ Насочване към гастроентеролог и/или хирург е задължително при наличие на клинични признаци, като ректално кървене, променен ритъм на дефекация или диарийни изхождания, палпираща се туморна формация в анус, ректум или корем, по хода на дебело черво, желязодефицитна анемия без анамнеза за кръвозагуба.

Литература

1. Glimelius B, et al. Rectal cancer: ESMO Clinical recommendations for diagnosis, treatment and follow-up. *Ann Oncol* 2010; 21 (Suppl. 5): v82-86.
2. Bulgarian national cancer registry: Cancer incidence in Bulgaria 2005. Editor: Valerianova Z, Vukov M, Dimitrova N. AVIS-24, Sofia, 2008.
3. Scottish Intercollegiate Guidelines Network. Management of colorectal cancer. March 2003. www.sign.ac.uk.
4. Balmana J, Castells A, Cervantes A. Familial colorectal cancer risk: ESMO Clinical Practice Guidelines. *Ann Oncol* 2010; 21 (Suppl. 5): v78-v81.
5. The Association of Coloproctology of Great Britain & Ireland: Guidelines for the Management of Colorectal Cancer. 3rd ed 2007. www.acpgbi.org.uk.
6. Диагностичен и терапевтичен алгоритъм (консенсус) на българското научно дружество по гастроентерология. Аденоми на колона. *Българска хепатгастроентерология* 2010; 2: 55-60.
7. Диагностичен и терапевтичен алгоритъм (консенсус) на българското научно дружество по гастроентерология. Рак на дебелото черво (колоректален карцином). *Българска хепатгастроентерология* 2010; 2: 61-71.
8. Дамьянов Д., А. Александрова, П. Пенчев, М. Цанчева, П. Куртев (работна група). Скринингова програма за колоректален карцином в България, 2004.

ДА НЕ СЕ ПРОМЕНЯ И РАЗПРОСЯВА
АВТОРСКИ ПРАВИЛА


1.3. Забавяне в клиничното представяне и насочване към гастроентеролог

Людмила Танкова, Искрен Коцев

Своевременното насочване към гастроентеролог позволява диагностициране на колоректален карцином (КРК) и анален карцином в по-ранни стадии и подобрява преживяемостта. Според някои автори преживяемостта не е свързана със забавяне в диагностичния процес, тъй като вероятно по-агресивната болест причинява по-тежки симптоми и времето до поставяне на диагнозата е по-кратко. Случаи, при които е загубено повече време за диагностициране, имат сходна преживяемост със случаи с къс интервал от началото на болестта до диагностиката и лечението.¹⁻³ Времето от първия симптом до поставяне на диагнозата е отражение на туморната биология, индивидуалността на пациента, клиничния път и функционирането на здравната система.⁴ Забавянето на диагностичния процес може да се дължи на: (а) забавяне от страна на пациента – игнориране на оплакванията, ниска здравна култура, страх от изследвания и др.^{5,6}; (б) забавяне от страна на общопрактикуващите лекари – недооценка на симптоматиката, липса на време за адекватен клиничен преглед, непълнота в изследванията, неизвършване на дигитално ректално изследване; (в) забавяне от страна на клиника/отделение – липса на хистологично потвърждение на установения тумор, фалшиво негативни резултати от някои изследвания – непълна и нестандартно проведена

фиброколоноскопия (ФКС), неинформативно рентгеново контрастно изследване на дебело черво, грешна диагноза, Над половината от пациентите с ректално кървене не търсят консултация.⁶ Обикновено болните с коморбидност имат по-малко забавяне в диагностиката, вероятно поради факта, че са свикнали с честия контакт с личния лекар.^{4,7} Няма категорични доказателства за връзка между забавяне в диагностиката на КРК и възраст, пол или образование на пациентите.⁷ Личните лекари забавят насочването към гастроентеролог поради погрешна първоначална диагноза – най-често хемороиди, улцерозен колит, синдром на дразнимо черво.⁸ Ректалното кървене не трябва да се приписва на хемороиди, докато не е изключен КРК или аденоматозни полипи. Тестът за фекално окултно кървене е ефективен скрининг, но не е достатъчно чувствителен, за да се използва за изключване или потвърждаване на КРК при симптоматични пациенти.⁵ За да се избегне закъснение в диагнозата, всеки пациент с посочените по-долу симптоми е необходимо в рамките на една седмица да бъде насочен за специализирана гастроентерологична помощ: персистиращо ректално кървене; промяна в ритъм на дефекация; палпираща се коремна или ректална формация; коремна болка с неясна причина; тенезми; анални симптоми – неприятни усещания, болезненост при или без дефекация, сърбеж, дискомфорт, опипващ се възел, пролапс или болка; желязодефицитна анемия със или без очевидна причина (Hb < 110 g/l при мъже и Hb < 100 g/l при жени в менопауза).

B	▪ Препоръчва се личният лекар да насочва към гастроентеролог и/или хирург всички пациенти над 50-годишна възраст, които имат персистиращо над четири седмици ректално кървене и/или промяна в ритъма на дефекация.
C	▪ Препоръчва се личният лекар да насочва към гастроентеролог и/или хирург всички пациенти, които имат някои от следните симптоми: (1) ректално кървене; (2) промяна в дефекация и/или фекалии; (3) повишен брой дефекации с промяна в дефекационните навици, особено с повишена честота на дефекации; (4) ректално кървене без анални симптоми (анален дискомфорт, сърбеж, възпалени хемороиди);

C	<p>(5) палпираща се коремна или ректална формация; (6) тенезми; (7) коремна болка с неясна причина; (8) интестинална обструкция; (9) анални симптоми – чувствителност, дискомфорт, сърбеж или болезненост в анална зона, опипващ се възел; (10) наличие на желязодефицитна анемия (Hb < 110 g/l при мъже и < 100 g/l при постменопаузални жени) без явна причина.</p> <ul style="list-style-type: none">▪ Препоръчва се личният лекар да провежда физикално и дигитално ректално изследване на пациенти със симптоматика, суспектна за колоректален и анален карцином.▪ Препоръчително е личният лекар да сменя детайлна фамилна анамнеза за риск от колоректален карцином и други свързани карциноми – гърда, гениталии и пикочни пътища.
	<ul style="list-style-type: none">▪ Всички пациенти с алармиращи симптоми за колоректален или анален карцином трябва да се насочват своевременно към специалист гастроентеролог и/или хирург за долна ендоскопия.▪ Пациенти с фамилна анамнеза и пациенти над 50-годишна възраст трябва да бъдат информирани за алармиращите симптоми при колоректален и анален карцином и насърчавани да търсят медицинска консултация при появата им.

Литература

1. Gonzalez-Hermoso F, et al. Can early diagnosis of symptomatic colorectal cancer improve the prognosis? *World J Surg* 2004; 28 (7): 716-720.
2. Rupassara K, et al. A paradox explained? Patients with delayed diagnosis of symptomatic colorectal cancer have good prognosis. *Colorectal Dis* 2006; 8 (5): 423-429.
3. Potter MA, Wilson RG. Diagnostic delay in colorectal cancer. *J R Coll Surg Edinb* 1999; 44:313-316.
4. Topping ML, et al. Time to diagnosis and mortality in colorectal cancer: a cohort study in primary care. *British Journal of Cancer* 2011; 104: 934-940.
5. Scottish Intercollegiate Guidelines Network. Management of colorectal cancer. March 2003. www.sign.ac.uk.
6. Crosland A, Jones R. Rectal bleeding: prevalence and consultation behaviour. *BMJ* 1995; 311: 486-488.
7. Fernández S, et al. Diagnosis delay and follow-up strategies in colorectal cancer. Prognosis implications: a study protocol. *BMC Cancer* 2010; 10: 528-533.
8. Mitchell E., et al. Influences on pre-hospital delay in the diagnosis of colorectal cancer: a systematic review. *Br J Cancer* 2008; 98 (1): 60-70.

1.4. Значение на фамилна анамнеза

Симеон Стойнов

Наследствените фактори формират около 30-35% от риска за развитие на колоректален карцином (КРК), което е установено при изследвания на близнаци. За по-голяма част от фамилните случаи не е изяснен точен механизъм на унаследяване, което, изглежда, е полигенно (няколко гена са отговорни за развитие на аденоми и преминаването им в карциноми), но пенетрантността на генните дефекти е различна. Носители на такива гени са около 20% от хората в общата популация.^{1, 2, 4} Известните синдроми (синдром на *Lynch*, фамилна аденоматозна полипоза, синдром на *Peutz-Jeghers*, синдром на ювенилна полипоза) се предават автозомно-доминантно с висока пенетрантност (85-100%), но са отговорни за около 5-7% от КРК в общата популация.⁴ Лицата с висок риск се идентифицират по емпирични критерии – дали отговарят на критериите за даден синдром, или са носители на определен генетичен дефект, открит у тях или у техен роднина. Пациентите с емпирично установени наследствени синдроми, носителите на съответната мутация и роднините на носителите съставляват група с висок риск от КРК, за която се разработва специална програма за интензивно проследяване. Пациентите и роднините на носителите на известна мутация би трябвало да се насочат към център за генетични изследвания. Лицата от съответните фамилии, за които се докаже (в лицензирана лаборатория за молекулярно-генетични изследвания), че не са носители на мутация, отговорна за висок риск, може да бъдат изключени от интензивно проследяване.^{4, 5}


Синдром на *Lynch* (наследствен неполипозен колоректален карцином, *HNPCC*). Дефинира се от фамилна анамнеза при изпълнени критерии **Amsterdam II**: (1) повече от трима членове от една фамилия с КРК или над двама членове с КРК и един с ендометриален карцином в повече от две генерации; (2) един от засегнатите е < 50-годишна възраст; (3) един от засегнатите е първостепенен роднина на останалите двама или с доказана патогенетична мутация (при доказана мутация не е необходимо да бъдат изпълнени критериите **Amsterdam**). На синдром на *Lynch* се дължат 3-6%

от КРК. Клиничното му разграничаване от спорадичния и фамилния КРК е трудно, защото липсват специфични патологоанатомични характеристики и основно се разпознава по точната картина на родословната история.^{4, 6} Развитието му се свързва с *MMR*-гени (*Mismatch Repair*), които контролират поправката на грешки в ДНК по време на репликацията ѝ. Мутации водят до натрупване на грешки в генома, проявяващи се чрез микросателитна нестабилност. Доказването на последната се използва като диагностичен скриниращ тест за откриване носители на *MMR*-мутации. Многообразието на клинични прояви се дължи на различни мутации в тези гени. Съществуват достатъчно доказателства, че КРК при синдром на *Lynch* се развива от аденоми; броят им не се различава от този на общата популация, но показват по-голяма склонност към малигнена трансформация.^{4, 8} Терминът **неполипозен** в наименованието на синдрома е използван, за да се отлечи от КРК при фамилна аденоматозна полипоза (ФАП). Според сборни статистики рискът у потомците за унаследяване на мутации е 50%, а вероятността последните да се проявят е 60-80%, т.е. при 20-40% от носителите синдромът няма да се прояви до края на живота им, но те ще предадат мутацията на следващото поколение. Средната възраст на клиничните му прояви е средата на пето десетилетие, но диапазонът е широк – от 11 до 82 години.^{2, 4, 6-8}

Фамилна аденоматозна полипоза (FAP, ФАП). Отговорна е за 1% от КРК. Лесно се разпознава по характерната аденоматоза. Дължи се на мутации в *APC*-ген (*Adenomatous Polyposis Coli*), локализиран в 5q хромозома.^{6, 8} Само около 60% от фамилиите са носители на тази мутация, останалите са *APC*-негативни и вероятно притежават друга рецесивна мутация в *MUTYH* (*MUTYH*)-ген.^{4, 5} В зависимост от мястото и характера на полипите аденоматозата е сегментна или дифузна. Броят на аденомите може да е ограничен (от няколко до сто) или да са неизброими (атеноирана ФАП).^{6, 8} Общоприета представа е, че при класическа ФАП полипите са над 100 и най-често са неизброими. Вариантите на съчетанията на ФАП с извъндебелочревни прояви на синдрома се определят от различни алтерации в различни участъци на *APC*-ген. Синдромът на *Gardner* е един от тези варианти и не се смята за отделна болест. Рискът за унаследяване на генното увреждане е

50%; аденоматозата се развива от 12- до 40-годишна възраст, последвана от синхронна множествена малигнизация до 40-годишна възраст.^{6, 8} Атенюираната ФАП се характеризира с по-малък брой полипи (под сто),

по-късна възрастова изява (над 30 години) и липса на роднини с КРК или полипи с изява преди 30-годишна възраст. Малигнният потенциал е почти същият като при класическа ФАП.^{4, 6, 8}

A	<ul style="list-style-type: none"> ▪ Всички членове на фамилии, засегнати от фамилна аденоматозна полипоза, е необходимо да бъдат активно издирени и включени в програма за скрининг и интензивно проследяване; при възможност трябва да бъдат тествани за APC-мутации. ▪ Лица, които покриват критерии Amsterdam II/Bethesda, трябва да се изследват за микросателитна нестабилност (MSI) и MMR-мутации и да бъдат включени в програма за интензивно проследяване.
C	<ul style="list-style-type: none"> ▪ Лица с атенюирана фамилна аденоматозна полипоза (FAP) и техните наследници трябва да се проследяват със същата интензивност, както лица с FAP; за метод на проследяващо изследване се препоръчва тотална фиброколоноскопия.
D	<ul style="list-style-type: none"> ▪ Лица със синдром на <i>Peutz-Jeghers</i> трябва да се проследяват за дебелочревни и извън дебелочревни локализации на карциноми по специална програма. ▪ Лица със синдром на ювенилна полипоза трябва да се третират като фамилна аденоматозна полипоза.
	<ul style="list-style-type: none"> ▪ Всички лица с фамилна обремененост за наследствен колоректален карцином и полипозни синдроми трябва да се издирят и включат в специализирани програми за интензивно целенасочено проследяване за колоректален карцином и други свързани карциномни локализации.

Литература

1. Glimelius B, et al. Rectal cancer: ESMO Clinical recommendations for diagnosis, treatment and follow-up. *Ann Oncol* 2010; 21 (Suppl. 5): v82-86.
2. Bulgarian national cancer registry: Cancer incidence in Bulgaria 2005. Editor: Valerianova Z, Vukov M, Dimitrova N. AVIS-24, Sofia, 2008.
3. Scottish Intercollegiate Guidelines Network. Management of colorectal cancer. March 2003. www.sign.ac.uk
4. Balmana J, et al. Familial colorectal cancer risk: ESMO Clinical Practice Guidelines. *Ann Oncol* 2010; 21 (Suppl 5): v78-v81.
5. The Association of Coloproctology of Great Britain & Ireland: Guidelines for the Management of Colorectal Cancer. 3th ed 2007. www.acpgebj.org.uk.
6. Диагностичен и терапевтичен алгоритъм (консенсус) на Българското научно дружество по гастроентерология. Аденоми на колона. *Българска хепатгастроентерология* 2010; 2: 55-60.
7. Диагностичен и терапевтичен алгоритъм (консенсус) на Българското научно дружество по гастроентерология. Рак на дебелото черво (колоректален карцином). *Българска хепатгастроентерология* 2010; 2: 61-71.
8. Дамьянов Д., А. Александрова, П. Пенчев, М. Цанчева, П. Куртев (работна група). Скринингова програма за колоректален карцином в България, 2004.

РАЗДЕЛ 2

ДИАГНОСТИЧНИ ИЗСЛЕДВАНИЯ



2. Диагностични изследвания

2.1. Интервенционални изследвания

2.1.1. Колоноскопия, ригидна проктоскопия, аноскопия *Искрен Коцев*


Фиброколоноскопия (ФКС). Това е основен метод за диагностика на колоректален карцином (КРК). Цел на изследването е извършване на цялостен оглед на дебело черво при всички болни за предоперативно определяне на туморната локализация и наличие на синхронни лезии – полипи и/или карциноми. Когато е невъзможна цялостна ФКС на дебело черво поради анатомични причини, се препоръчва комбиниране на левостранна ФКС с иригография или виртуална (компютър-томографска) колоноскопия. Последните две процедури спомагат за пълна визуализация на дебело черво при наличие на обструкция, тъй като в около 2% от случаите се открива синхронен карцином, а в 25% – колоректални полипи.^{3, 5} Чувствителността на ФКС е 95%, но съществува риск за пропускане на лезии, половината от които се намират в дебелочревни участъци, недостигнати с ендоскопа. Всеки лекар, извършващ ФКС, би трябвало да се стреми да стигне до цекум в поне 90% от случаите, като при опитни ендоскописти честотата на цекална интубация достига 95%. Рискът за пропускане на лезия се определя от размера ѝ; най-често се пропускат локализации в проксимална част на илеоцекална клапа, в проксимални отдели на двете флексури или в проксимална част на по-изразени лигавични гънки. При установяване на малигнени лезии, които подлежат на хирургическо лечение, последните се маркират с туш или с поставяне на метален клип.^{1, 2} Ендоскопската класификация на КРК включва четири типа: (1) разязвени, с централно хлътване и с неравна повърхност; цвят – сиво-червен до жълтеникав; околната лигавица е възпалена и често кърви; при палпация с биопсична щипка или при вземане на биопсия туморът е твърд, с лесна ранимост; (2) полипоидни, на широка основа, нодуларни или лобуларни формации, често с ерозии; туморите са здраво свързани с чревната стена (белег за дълбока инфилтрация); (3) циркумферентни, стенозиращи – трябва да се разграничат от стеноза при дивертикулна болест; имат

неравна повърхност, оточна и възпалена лигавица, със спонтанно кървене; (4) плоски, надигнати формации – често се пропускат при стандартно изследване, но използване на хромоендоскопия или изображение в тесен обсег (NBI), или апарати с висока резолюция и увеличителна ендоскопия допринасят за диагностиката.

Стремежът е по време на ФКС да се вземе материал за хистологично изследване от всеки полип, туморна маса или стриктура. По принцип полипоидните лезии, установени по време на ФКС, се отстраняват. Лезии, неподходящите за ендоскопско премахване, се биопсират, като се вземат проби от различни участъци – по възможност от ръбове и център.⁴ Четири биопсии имат диагностична възможност – 68%, шест биопсии – 78%, а добавянето на допълнителен брой не увеличава диагностичната стойност. При неясни случаи се търси второ мнение от експерт-патолог или се извършва повторна ФКС с вземане на допълнителен брой биопсии. При невъзможност за поставяне на диагноза се препоръчва хирургия.² При наличие на стриктурираща лезия и невъзможност за преминаване на колоноскопа се използва инструмент с по-малък калибър за по-точна оценка и вземане на множество биопсии. Ако и в този случай стриктурата не позволява преминаване, се вземат множество биопсии от периметрална част на карцинома.⁴ По време на ФКС може да се извърши и декомпресия на малигнена обструкция чрез поставяне на саморазтварящ се метален стент, който намалява честотата на постоперативни усложнения.²

Ригидна проктоскопия. Използва се за диагностика на ректален карцином. С този метод по-надеждно се измерва отстоянието на тумора от аналното отворстие и се определя видът на хирургическата интервенция. Възможно е съчетаването му с ендоректален ултразвук за точно определяне на дълбочината на инвазия и обхващане на сфинктера.¹

Аноскопия. Оглед на анално отворстие се извършва за диференциране на дистални ректални карциноми (с обхващане на анален канал) от плоскоклетъчни карциноми на анус с обхващане на дистален ректум. Последните произхождат от преходния епител на ануса. Чрез аноскопия не винаги е възможно разграничаване на споменатите две локализации.¹

A	<ul style="list-style-type: none">▪ При всяко ендоскопско изследване се препоръчва вземане на множествени биопсии от всички лезии, а полипоидните лезии се препоръчва да се полипектомират.
B	<ul style="list-style-type: none">▪ Фиброколоноскопията се препоръчва като средство на избор за диагностика на колоректален карцином.▪ За редукция на риск от пропускане на лезии е препоръчително извършване на тотална фиброколоноскопия с внимателен оглед на лигавичните гънки.▪ При наличие на малигна обструкция се препоръчва опит за визуализация на останалата част на дебелото черво чрез рентгеноконтрастни методи.▪ Ригидна проктоскопия се препоръчва за прецизно определяне на отстоянието на ректален карцином от аналното отворстие.
	<ul style="list-style-type: none">▪ Колоноскопията е основен и водещ метод за диагностика на колоректален карцином. От голямо значение е опитът на изследващия, който винаги трябва да се стреми към цялостен оглед на дебело черво.▪ Задължително е вземане на хистологичен материал от всички открити лезии, а полипоидните лезии се отстраняват ендоскопски.

Литература

1. Classen M, Tytgat G, Lightdale C. Gastroenterologische Endoskopie. *Thieme* 2003.
2. Davila RE, et al; ASGE. ASGE guideline: the role of endoscopy in the diagnosis, staging, and management of colorectal cancer. *Gastrointest Endosc* 2005; 61 (1): 1-7.
3. Labianca R, et al. Primary colon cancer: ESMO clinical practice guidelines for diagnosis, adjuvant treatment and follow-up. *Ann Oncol* 2010; 21(Suppl. 5): v70-v77.
4. Messman H. Atlas of Colonoscopy. *Thieme* 2006.
5. Scottish Intercollegiate Guidelines Network. Management of colorectal cancer. A national clinical guideline. 2003.


2.1.2. Ендоректален ултразвук *Людмила Танкова, Красимир Иванов*

Ендоректалният ултразвук за изследване на долен гастроинтестинален тракт е известен със синоними *ендоректална ехография (ЕРЕ), трансректална ехография, ендолуменна или ендокавитарна ехография, ендоскопска ехография*. Използват се предимно ригидни неоптични инструменти (радиални, линейни и многопланови). По-рядко се прилагат флексибилни ехоколоскопи с предна оптика и високочестотни катетър-минисонди, които се въвеждат през биопсичния канал на конвенционални ендоскопи. Най-често се използва ултразвукови честоти от 5 до 15MHz, което осигурява много добра резолюция при ограничена пенетрация на ултразвука. Съществува се при пълен пикочен мехур в ляво странично положение на пациента със сгнати тазобедрени и коленни стави. Предварителна подготовка включва очистителна клизма около два часа преди изследването. Не се изисква анестезия или седирание. Процедурата трае от 5 до 15 минути. След ориентирано дигитално ректално изследване покритият с кондом или балон трансдюсер се намазва с контактен гел и се въвежда в ректума. С цел осигуряване на по-добър акустичен контакт (когато сондата е вече в ректума) в кондома се вкарват около 50 ml вода. Сканирането се осъществява на дълбочина до 12-15 cm от аналния ръб. Оценяват се следните параметри: (1) дебелина, (2) ехоструктура на ректална стена и (3) топографски взаимоотношения със съседни органи. Определя се трансверзален размер на тумора, разстоянието от анален ръб, състояние на анален сфинктерен апарат и стадий на тумора. Ако е необходимо, с помощта на линейно сканиращ трансдюсер се извършва тънкоиглена аспирационна биопсия под ендоехографски контрол на suspectни екстрамурални лезии (рецидивен тумор или лимфаденопатия). Днес ЕРЕ се счита за „златен стандарт“ за предоперативна оценка на ректален карцином (РК).¹⁻⁷ *Определяне на Т-стадий на РК.* Точността на ЕРЕ за определяне на локална туморна инвазия (Т-стадий) варира от 80% до 95%.^{8,9} Преглед на всички публикувани изследвания през периода 1985-2003 г. обхваща 4118 случая и съобщава средна точност на метода – 85%.³ Основен недостатък е

надценяване на Т2, тъй като не може да се прецени дали неравните външни очертания на ректалната стена се дължат на перитуморно възпаление или на трансмурална туморна инфилтрация.^{2,4,8-10} От друга страна, невъзможността да се открие микроскопска малигнена инфилтрация може да доведе до подценяване на стадия. Стенотичните лезии са препятствие, особено за ригидните трансдюсери, където може да се приложат катетър-сонди през стандартни ендоскопи. Съществен недостатък на ЕРЕ е невъзможност да се изобрази мезоректалната фасция.^{5,7,11} *Определяне на N-стадий на РК.* Преобладава становището, че методът е по-малко точен, отколкото при определяне на туморна инфилтрация. Ехографска характеристика, предполагаща метастатичен лимфен възел, е: (1) хипоехогенен образ, (2) кръгла форма, (3) перитуморна локализация и (4) размер над 5 mm. Точността на ЕРЕ варира от 60% до 83%.^{8,9} Според мета-анализ, включващ повече от 2700 пациента, чувствителността на метода е 73.2%, а специфичността – 75.8%.⁶ Анализ на публикации върху 4118 пациенти съобщава средна точност – 75%.³ Ендоехографски насочената тънкоиглена аспирационна биопсия позволява потвърждаване на малигнения характер при suspectни лимфни възли и превъзхожда компютър-томографията (КТ) при определяне на N-стадий с 6%.¹²⁻¹⁴ *Стадиране на РК след неoadювантна терапия.* Всички образни техники са със снижена възможност, тъй като пострадиационният оток, некроза и фиброза водят до намалена рестадираща точност.² *Постоперативно проследяване на РК.* Ендоректалната ехография е точна за откриване на рецидивен карцином във или близо до анастомоза.² Ендоехографски насочената тънкоиглена аспирационна биопсия осигурява потвърждение на диагнозата.¹³ За тази цел е необходимо използване на линейни трансдюсери, тъй като с трансверзално сканиране при радиални сонди не може да се проследи пътят на иглата.² Не са ясно определени оптималните проследяващи интервали за ЕРЕ след хирургично лечение. Системен обзор върху проучвания за приложение на ЕРЕ и магнитно-резонансна томография (МРТ) за локално стадиране на РК (1984-2004 г.) заключава, че двете техники имат допълваща роля при оценка на туморната инвазия. Ендоректалната ехография е по-точна при ранни лезии и показва

обща точност – 82%, докато МРТ е с обща точност – 76% и е полезна за по-авансирани стадии, когато ясно се отиференцира мезоректална фасция.⁹ Сходна е точността на двата метода при оценка на N-стадий. Триизмерната ЕРЕ превъзхожда КТ и двуизмерната ЕРЕ при стадиране на РК. Точността за T-стадиране е съотв. 78% за триизмерната ЕРЕ, 69% – за двуизмерната и 57% – за КТ, а точността при N-стадиране е съотв. 65%, 56% и 53%.¹⁵

Недостатъци на ЕРЕ при стадиране на РК: (1) субективност при интерпретация на образите; (2) зависимост от опита на изследващия; (3) трудности при изследване на високо разположени ректални тумори, както и лезии близо до анален ръб; (4) обемисти тумори затрудняват точното поставяне на сондата; (5) невъзможност за стадиране при стеноза; (6) субоптимално стадиране след неoadювантна терапия.^{2, 4, 5, 7, 9}

A	<ul style="list-style-type: none"> ▪ Ендоректална ехография се препоръчва при ранни стадии на ректален карцином (T1-2) за планиране на локално хирургично лечение и при авансирани тумори (T3-4) – за селекция на пациенти за неoadювантна терапия.
B	<ul style="list-style-type: none"> ▪ При нисък ректален карцином се препоръчва ендоректална ехография за оценка на наличие или липса на инфилтрация на аналните сфинктери.
D	<ul style="list-style-type: none"> ▪ През първите две години след радикална сфинктер-съхраняваща резекция за ректален карцином се препоръчва ендоректална ехография на три до шестмесечни интервали. ▪ Насочената под ехоендоскопски контрол тънкоиглена аспирационна биопсия се препоръчва при съмнение за локален рецидив на ректален карцином и за потвърждаване на метастази в периректални лимфни възли.
	<ul style="list-style-type: none"> ▪ Ендоректалната ехография е „златен стандарт“ за предоперативна оценка на ректален карцином. ▪ Ендоректална ехография се препоръчва при обемни аденоми за изключване на малигненост, включително при негативна хистология. ▪ Ендовагиналната ехография е ценно допълнение към ендоректалния ултразвук за определяне на стадий на ректален карцином. Предлага ценна информация за състояние на анални сфинктери и е алтернатива на ендоректална ехография за изследване при жени със стенозиращи тумори, за следоперативно проследяване при абдоминоперинеална екстирпация на ректум или след предна резекция и постоперативна стеноза на ректум. ▪ Ендоректална ехография се препоръчва на шестмесечни интервали през първите две години след резекция на ректален карцином с цел откриване на ранен рецидив.

Литература

1. Savides TJ, Master SS. EUS in rectal cancer. *Gastrointest Endosc* 2002; 56 (Suppl 4): S12-S18.
2. Edelman BR, Weiser MR. Endorectal ultrasound: its role in the diagnosis and treatment of rectal cancer. *Clin Colon Rectal Surg* 2008; 21: 167-77.
3. Harewood GC. Assessment of publication bias in the reporting of EUS performance in staging rectal cancer. *Am J Gastroenterol* 2005; 100: 808-816.
4. Kauer WK, et al. The value of endosonographic rectal carcinoma staging in routine diagnostics: a 10-year analysis. *Surg Endosc* 2004; 18: 1075-1078.
5. Kav T, Bayraktar Y. How useful is rectal endosonography in the staging of rectal cancer? *World J Gastroenterol* 2010; 16:691-7.
6. Puli SR, et al. How good is endoscopic ultrasound in differentiating various T stages of rectal cancer? Meta-analysis and systematic review. *Ann Surg Oncol* 2009; 16: 254-265.
7. Samee A. Current trends in staging rectal cancer. *World J Gastroenterol* 2011; 17 (7): 828-834
8. Schaffzin DM, Wong WD. Endorectal ultrasound in the preoperative evaluation of rectal cancer. *Clin Colorectal Cancer* 2004; 4: 124-132
9. Skandarajah AR, Tjandra JJ. Preoperative loco-regional imaging in rectal cancer. *ANZ J Surg* 2006; 76: 497-504.
10. Berton F, et al. Perspective on the role of transrectal and transvaginal sonography of tumors of the rectum and anal canal. *AJR Am J Roentgenol* 2008; 190: 1495-1504.
11. Bianchi P, et al. A prospective comparison of endorectal ultrasound and pelvic magnetic resonance in the preoperative staging of rectal cancer. *Ann Ital Chir* 2006; 77: 41-46.
12. Shami V, et al. Clinical impact of endoscopic ultrasound and endoscopic ultrasound-guided fine-needle aspiration in the management of rectal carcinoma. *DisColonRectum* 2004; 47: 59-65.
13. Lohnert MS, et al. Effectiveness of endoluminal sonography in the identification of occult local rectal cancer recurrences. *Dis Colon Rectum* 2000; 43: 483-491.
14. Kim JC, et al. Efficacy of 3-dimensional endorectal ultrasonography compared with conventional ultrasonography and computed tomography in preoperative rectal cancer staging. *Am J Surg* 2006; 192: 89-97.

АВТОРСКИТЕ ПРАВА СЪЩО СЪЩЕ
ДА НЕ СЕ ПРОМЕНЯТ

2.2. Образни изследвания

2.2.1. Двойно контрастна иригография **Весела Стойнова**

Двойно контрастната иригография (ДКИ) е все още широко прилаган метод за търсене на колоректален карцином (КРК). Най-често успява да оцени дебелото черво по цялото му протежение, след като вътрешната му повърхност се покрие с високоплътен бариер контраст и се разгъне от инсуфлиран въздух посредством поставен в ректума тънък катетър. По време на рентгеноскопичния оглед се правят поредица от рентгенографии на отделни чревни сегменти в различни позиции на тялото. Бариеровото контрастно изследване изисква много добро почистване на дебелото черво с перорални почистващи препарати или с клизми, комбинирани с диета, ограничаваща прием на груби целулозни храни. Изследването продължава 20-40 минути. Пациентът може да почувства лек до умерен дискомфорт, който преминава бързо след процедурата. Недостатък е ползването на йонизиращо лъчение. Задължително условие е добро предварително почистване на дебелото черво. Пациенти, при които се открият лезии

над 6 mm, се насочват за фиброколоноскопия (ФКС) с цел полипектомия или биопсия. Методът е зависим от опита на рентгенолога. Предимство е неинвазивността на изследването, а рискът от перфорация на дебело черво е 1 на 25000 (при ФКС е 1 на 1000-2000).

Диагностичната точност за откриване на КРК е 85.9%, а при симптоматични пациенти някои автори съобщават за точност – 95%.¹⁻⁵ За откриване на полипи точността е по-ниска и зависи от размера на лезиите (от 26% до 81%).⁶⁻⁹ Въпреки че липсват сериозни доказателства за значението на метода при търсене на КРК, той все още е сред официално приетите скринингови подходи в САЩ, наред с ФКС, сигмоидоскопия и виртуална колоноскопия. Препоръчва се само в случаи, когато е невъзможно или е контраиндицирано провеждане на ФКС или компютър-томографска колонография, като изследването се провежда на всеки пет години.⁹ Според ESMO показание за провеждането на ДКИ е оценка на проксимални сегменти на дебело черво след сигмоидоскопия или непълна ФКС.¹⁰ На този етап American College of Gastroenterology не препоръчва ДКИ като метод за търсене на аденоматозни полипи.¹¹

C

- **Двойно контрастната иригография се препоръчва за диагностициране на дебелочревен карцином и полипи над 9 mm.**
- **Двойно контрастната иригография се препоръчва след неуспешна фиброколоноскопия за цялостна оценка на дебело черво.**



- *Двойно контрастната иригография може да замени компютър-томографската колонография за диагностика на колоректален карцином при липса на подготвени специалисти и апаратура.*

Литература

1. Tawn DJ, et al. National audit of the sensitivity of double-contrast barium enema for colorectal carcinoma using control charts. For the Royal College of Radiologists Audit Sub-Committee. *Clin Rad* 2005; 60: 558-564.
2. Connolly D, et al. The DCBE: a retrospective single center audit of the detection of colorectal carcinomas. *Clin Rad* 2002; 57: 29-32.
3. Glick S. Double-contrast barium enema for colorectal cancer screening: a review of the issues and a comparison with other screening alternatives. *AJR* 2000; 174: 1529-1537.
4. Gazelle GS, et al. Screening for colorectal cancer. *Radiology* 2000; 215: 327-335.
5. Remy WF, et al. MDCT and MR colonography: Scanning techniques, postprocessing, and emphasis on polyp detection. *Radiographics* 2004; 24: e18.
6. Rex DK, et al. A relative sensitivity of colonoscopy and barium enema for detection of colorectal cancer in clinical practice. *Gastroenterology* 1997; 112: 17-23.
7. Glick S, et al. Cost-effectiveness of double-contrast barium enema in screening for colorectal cancer. *AJR* 1998; 170: 629-636.
8. Glick S. Double-contrast barium enema for colorectal cancer screening: a review of the issues and a comparison with other screening alternatives. *AJR* 2000; 174: 1529-1537.
9. NCCN Clinical Practice Guidelines in Oncology 2010.

ДА НЕ СЕ ПРОМЕНЯ И РАЗВИТОКА!

2.2.2. Компютър-томография: колонография, корем, таз и гръден кош
Боян Балев, Весела Стойнова

Значението на конвенционално компютър-томографско (КТ) изследване за откриване на колоректален карцином (КРК) е малко. Точността за предоперативно локално стадиране варира между 48% и 77%.¹ Компютър-томографската колонография (КТК) или виртуална колоноскопия е минимално инвазивен метод за селективно изследване на цялото дебело черво, който оценява лумен, стена, периколични тъкани и всички коремни органи.

Протокол на КТК. Задължително условие е дебелото черво да е предварително почистено и разгнато от въздух (или въглероден диоксид), който се инфузира през поставен в ректума тънък катетър. За провеждането е необходим многодетекторен компютър-томограф поради по-висока пространствена и времева разделителна способност. Прилагане на мускулни релаксанти е препоръчително за избягване на двигателни артефакти, но не подобрява чувствителността на метода за полипи. Задължително е изследването да се провежда в две фази – с пациент, позициониран в пронация и супинация. Сканирането и в двете фази започва от купола на диафрагмите и завършва под нивото на аналния сфинктер. Дебелината на среза е задължително под 2 mm. За първа фаза на изследване са необходими под 100 mAs, а за втора серия (при прилагане на контраст) – 100-250 mAs. Прилагане на интравенозен контраст е показано при симптоматични пациенти след непълна фиброколоноскопия (ФКС), когато е необходимо стадиране или проследяване на лекувани пациенти (позволява оценка на локално разпространение, лимфни възли и чернодробен паренхим). При скрининг венозен контраст не е задължителен. Аплицират се 100-120 ml контраст със скорост 3-4 ml/sec. Сканирането е в късна артериална или венозна фаза (за по-добра оценка на чернодробен паренхим).

Анализ на изследването. Осъществява се със софтуер, анализиращ информацията с различни реконструкционни 2D и 3D техники, вкл. и такава, сходна с ендоскопска картина на вътрешна повърхност на дебело черво. От голямо значение е стандартизиране на описанието на находките с предложена единна система C-RADS.

Диагностични възможности. За диагностична възможност при полипи четири големи проучвания³⁻⁶ и няколко мета-анализи⁷⁻⁹ доказват, че чувствителността на метода нараства с увеличаване на размера на лезиите, като специфичността не се променя съществено. Чувствителността за полипи над 10 mm е над 90%, специфичността (независимо от размера) е около 85%, а точността е сходна с тази на ФКС. Точността за полипи между 6-9 mm е добра, но по-ниска от тази при ФКС. От 2008 г. КТК е официално стандартизиран скринингов метод в САЩ, наравно с ФКС и двойно контрастна иригография (ДКИ). Според експертен консенсус, при откриване на полип > 10 mm или повече от три полипа с диаметър > 6 mm пациентът е показан за ФКС дори ако полипите са с размер между 6 и 9 mm. За полипи < 6 mm липсва единно становище; препоръките са за провеждане на КТК през пет години при липса на значими находки. Чувствителността на изследването при КРК е много по-добра от ДКИ и е съизмерима с ФКС. Отлични резултати се доказват след непълна ФКС поради обструкция, тежка стеноза, непоносимост или анатомични особености.

Възможностите за оценка на цялото дебело черво и откриване на синхронни лезии след непълна ФКС са в над 90% от случаите.¹⁰ Тъй като се получава информация не само за дебело черво, но и за всички останали коремни структури, се описват значителен брой инцидентни екстраколични находки (в 15% до 69%), но тези с клинично значение са от 4.5% до 11%.

Оценка на T-стадий. При определяне на локален стадий на КРК методът показва чувствителност над 90% при модификация на TNM-класификацията (T1+2, T3, T4). За T1+2 точността е 93%, за T3 – 90% и за T4 – 98%.¹¹ След въвеждане на мултидетекторна КТ възможностите на метода за стадиране на ректален карцином се доближиха до тези на магнитно-резонансна томография и ендоректална ехография.

Оценка на N-стадий. Точността за откриване на уголемени лимфни възли е над 80%. Поради невъзможност за разграничаване на тумор-ангажирани от неангажирани уголемени лимфни възли поради значим процент на метастази в лимфни възли с размер > 10 mm точността не надвишава 77%.


Оценка на M-стадий. Методът има добри възможности за търсене на вторични лезии в бели дробове и черен дроб.

Следоперативно проследяване. Тъй като голяма част от локалните рецидиви са извънлуменни, а повече от половината рецидиви са далечни метастази, КТК, съчетана с КТ на гръден кош, е изключително подходящ метод за проследяване на оперирани пациенти.¹²

Предимства. Компютър-томографската колонография е минимално инвазивно изследване на цялото дебело черво, с малък риск от усложнения и добра точност. Изследването е кратко, няма нужда от седирание, пациентът

не се нуждае от продължително възстановяване след процедурата, затова методът е на избор при възрастни, тежко увредени и трудно подвижни индивиди, при които полипозиционната ДКИ е трудно осъществима.

Ограничения: Изследването изисква добро перорално почистване на дебело черво и диета. При откриване на значими лезии е необходимо провеждане на терапевтична ФКС за биопсия или полипектомия. Чувствителността на метода зависи много от подготовката на рентгенолога. Рискът от перфорация е минимален – до 0.005%.

<p>A</p>	<ul style="list-style-type: none"> ▪ Компютър-томографска колонография се препоръчва като диагностичен метод, сравним с фиброколоноскопия, подходящ за откриване на полипи над 6 mm и тумори на дебело черво. ▪ Компютър-томографска колонография се препоръчва като метод на избор за оглед на цяло дебело черво след непълна фиброколоноскопия.
<p>B</p>	<ul style="list-style-type: none"> ▪ Компютър-томографска колонография се препоръчва при пациенти, които отказват фиброколоноскопия или са неподходящи за нея. ▪ Контрастно усилена компютър-томографска колонография се препоръчва като метод на избор при стадиране на колоректален карцином. ▪ Контрастно усилена компютърна томография на гръдна клетка, корем и малък таз се препоръчва за рутинно проследяване на пациенти с колоректален карцином след проведено лечение.
	<ul style="list-style-type: none"> ▪ Компютър-томографската колонография е точен метод за оценка на дебело черво както при симптоматични пациенти, така и за скрининг, сравним с фиброколоноскопията ▪ Задължително е компютър-томографската колонография да бъде анализирана от специално подготвен рентгенолог. ▪ При T-стадиране компютър-томографията показва по-ниска чувствителност и специфичност, сравнена с магнитно-резонансна томография и ендоректална ехография. ▪ Оценката на N-стадий с компютър-томография може да бъде неточна поради висока чувствителност и ниска специфичност на метода. ▪ Контрастно усилената компютър-томография е бърз и ефективен метод при проследяване на пациенти с колоректален карцином.

Литература

1. Gazelle GS, et al Staging of colon carcinoma using water enema CT. *J Comput Assist Tomogr* 1995; 19: 87-91.
2. Bruzzi JF, et al. Efficacy of IV Buscopan as a muscle relaxant in CT colonography. *Eur Rad* 2003; 13 (10): 2264-2270.
3. Johnson D, Accuracy of CT colonography for detection of large adenomas and cancers. *NEJM* 2008; 359: 1207-1217.
4. Regge D, et al. Diagnostic accuracy of computed tomographic colonography for the detection of advanced neoplasia in individuals at increased risk of colorectal cancer. The Italian Multicenter polyp accuracy computed tomographic colonography (IMPACT) study. *J Am Med Assoc* 2009; 301: 2453-2461.
5. Graser A, et al. Comparison of CT colonography, colonoscopy, sigmoidoscopy and faecal occult blood tests for the detection of advanced adenoma in an average risk population. *GUT* 2009; 58: 241-248.
6. Halligan S, et al. Design of a multicentre randomized trial to evaluate CT colonography versus colonoscopy or barium enema for diagnosis of colonic cancer in older symptomatic patients: the SIGGAR study. *Trials* 2007; 8: 32.
7. Sosna J, MM Morrin. Colorectal neoplasm: role of intravenous contrast -enhanced CT colonography. *Radiology* 2003; 228 (1): 152-156.
8. Mulhall B, et al. Annals of Internal Medicine. Meta-analysis: CT colonography. *Ann Intern Med* 2005; 142 (8): 635-650.
9. Halligan S, S Taylor. Virtual colonoscopy. *JAMA* 2004; 291 (14): 1713-1719.
10. Cem Yucel AGA Clinical Practice and Economics Committee. Position of the American Gastroenterological Association (AGA) Institute on computed tomographic colonography. *Gastroenterology* 2006; 131: 1627-1628.
11. Filippone A, et al. Preoperative T and N staging of colorectal cancer: accuracy of contrast-enhanced multi-detector row CT colonography-initial experience. *Radiology* 2004; 231: 83-90.
12. Choi YJ, SH Park. CT Colonography for follow-up after surgery for colorectal cancer. *AJR* 2007; 189: 283-289.

2.2.3. Магнитнорезонансна томография


Боян Балев, Весела Стойнова

Оценка на Т-стадий. Магнитнорезонансната томография (МРТ) е изследване в две различни групи – с повърхностна (стандартна) антена и с ендоректална антена (ЕМРТ). Образните характеристики зависят и от напрегнатостта на магнитното поле. Магнитнорезонансната колонография (МРК) е по-продължителна от компютър-томографската колонография (КТК) – около 20 до 40 минути, поради което прилагането на мускулни релаксанти е препоръчително. Дебелото черво предварително се изпълва с течност или газ след почистване.¹⁸ По-често се прилага течност с два варианта на изпълване: (1) черен лумен – изпълване с вода и (2) бял лумен – към водата се прибавя гадолиний.^{15, 17} За подобряване на чувствителността и специфичността е необходимо прилагане на интравенозен контраст при изпълване на лумена с черен контраст. Методът е с висока чувствителност при дебелочревен карцином, но проучвания не показват предимства пред КТК. Съобщава се за добра чувствителност при полипи > 10 mm, но високата пространствена разделителна способност на КТК е причина за по-висока чувствителност при малки полипи. На практика МРК е показана тогава, когато е необходимо да бъде избегнато йонизиращо лъчение. При ректален карцином (РК) ендоректалната антена превъзхожда повърхностната (при равна напрегнатост на полето) по качество на образа (по-силен сигнал, по-добра разделителна способност, концентрирано поле). Чувствителността в двете групи е близка: според 18 клинични проучвания при повърхностната антена средно е 86%, а с ЕМРТ е 89%. Компютър-томографията и МРТ с повърхностна антена не показват значима разлика в чувствителността при определяне на Т-стадий при РК, докато

ЕМРТ ги превъзхожда.^{4, 6, 9} Съчетанието на ендоректална бобина с ЗТ-напрегнатост на полето превъзхожда останалите образни методики.¹¹ При стадиране на РК се установява значима разлика в чувствителност и специфичност между ЗТ МРК и КТК (за Т2, Т3 и N-стадий). При оценка на Т4-стадий разликата е значима – съответно 75% и 83% чувствителност, а специфичността е почти 100% при двете методики.^{3, 11, 13} Между ендоректалния ултразвук и ендоректалната МРТ съществува разлика в полза на МРТ.^{4, 5, 10, 22} Прилагането на ендоректална антена при ЗТ магнитно поле поради по-точното определяне на Т-стадий повишава успеваемостта на сфинктер-съхраняващата операция.³ Оценка на усложненията на КРК (обструкция, перфорация, фистула, абсцес, апендицит, инвагинация, исхемия, пневматоза) се откриват чрез компютър-томография.¹⁹

Оценка на N-стадий. Предоперативната оценка на лимфни възли определя прогнозата на колоректален карцином (КРК). Наличието на повече от 4 лимфни възела влошава прогнозата и изисква предоперативна терапия. Сигналната характеристика, хетерогенността и очертанията на възлите са с по-висока диагностична стойност за малигненост, отколкото размерът им.⁸

Оценка на M-стадий. Магнитнорезонансната томография има предимства при оценка на паренхимни органи, особено на чернодробни лезии. Чувствителността на постконтрастната МРТ с гадолиний при диагностика на чернодробни метастази е почти 100% при размер над 10 mm и 90% при размер под 10 mm.²⁰ Компютър-томографията е метод на избор за откриване на мозъчни метастази, но с МРТ се открива повече от една метастаза в случаи със солитарна мозъчна метастаза, установена само чрез КТ. Поради това МРТ трябва да се прилага задължително при предстояща мозъчна метастазектомия. Ранното изобразяване на перитонеалната карциноматоза представлява предизвикателство за образната диагностика.¹⁴

A	<ul style="list-style-type: none">▪ Магнитнорезонансна томография се препоръчва като метод за определяне на T-стадий при ректален и анален карцином.▪ Магнитнорезонансна томография се препоръчва като уточняващ метод за диагностика на неясни чернодробни лезии.▪ Магнитнорезонансна томография се препоръчва като метод на избор при диагностика на мозъчни метастази.
B	<ul style="list-style-type: none">▪ Магнитнорезонансна томография се препоръчва като метод на избор за проследяване на пациенти с абдоменоперинеална резекция.▪ Магнитнорезонансна томография се препоръчва като метод за оценка на ефекта от предоперативно и дефинитивно лъчехимиолечение на ректален и анален карцином.
C	<ul style="list-style-type: none">▪ Препоръчва се прилагане на магнитнорезонансна томография с ендоректална антена при 3T-магнитно поле за селекция на пациенти за сфинктер-съхраняващи операции.▪ Магнитнорезонансна томография не се препоръчва за откриване на ранно перитонеално метастазиране.
	<ul style="list-style-type: none">▪ Магнитнорезонансната томография е високо чувствителен метод за локално стадиране на ректален и анален карцином. В сравнение с ендоректалната ехография той показва по-ниска специфичност и чувствителност.▪ Магнитнорезонансната томография е метод на избор за планиране на предоперативно лъчехимиолечение и за проследяване на терапевтичния резултат.▪ Магнитнорезонансната томография е метод на избор при проследяване на пациенти с абдоменоперинеална резекция.▪ Магнитнорезонансната томография е метод, допълващ компютър-томографията, за доказване на чернодробни метастази от колоректален карцином.▪ Магнитнорезонансната томография няма предимства пред компютър-томографията за откриване и стадиране на дебелочревен карцином.▪ Магнитнорезонансната томография не се прилага за скриниране на колоректален карцином.

ДА НЕ СЪ

Литература

1. Anthonioz- Lescop C. MR-endoscopic and us correlation for loco-regional staging of rectal carcinoma. *J Radiol* 2007; 88 (12): 1865-1872.
2. ASWCS Colorectal Cancer Clinical Care Guidelines, 2010.
3. Beets-Tan RG, Beets GL, Vliegen RF, et al. Accuracy of magnetic resonance imaging in prediction of tumour-free resection margin in rectal cancer surgery. *Lancet* 2001; 357: 497-504.
4. Bipat S, Glas AS, Slors FJ, et al. Rectal cancer: local staging and assessment of lymph node involvement with endoluminal US, CT, and MR imaging—a meta-analysis. *Radiology* 2004; 232: 773-783.
5. Brown G, Davies S, Williams GT, et al. Effectiveness of preoperative staging in rectal cancer: digital rectal examination, endoluminal ultrasound or magnetic resonance imaging? *British Journal of Cancer* 2004; 91 (1): 23-29.
6. Cova M, Frezza F, Pozzi-Mucelli RS, et al. Computed tomography and magnetic resonance in the preoperative staging of the spread of rectal cancer. A correlation with the anatomicopathological aspects. *Radiol Med (Torino)* 1994; 87: 82-89.
7. Dähnert W. Radiology review manual. Baltimore, Williams&Wilkins, 1991.
8. Gina Brown. Rectal Carcinoma Staging: A Practical Approach, RSNA 2010.
9. Guinet C, Buy JN, Ghossain MA, et al. Comparison of magnetic resonance imaging and computed tomography in the preoperative staging of rectal cancer. *Arch Surg* 1990; 125: 385-388.
10. Joosten FB, Jansen JB, Joosten HJ, et al. Staging of rectal carcinoma using MR double surface coil, MR endorectal coil, and intrarectal ultrasound: correlation with histopathologic findings. *J Comput Assist Tomogr* 1995; 19: 752-758.
11. Kim CK, SH Kim. Comparison between 3-T magnetic resonance imaging and multi-detector row computed tomography for the preoperative evaluation of rectal cancer. *J Comput Assist Tomogr* 2007; 31 (6): 853-859.
12. Kim NK, Kim MJ, Yun SH, et al. Comparative study of transrectal ultrasonography, pelvic computerized tomography, and magnetic resonance imaging in preoperative staging of rectal cancer. *Dis Colon Rectum* 1999; 42: 770-775.
13. Kwok H, Bissett IP, Hill GL. Preoperative staging of rectal cancer. *Int J Colorectal Dis* 2000; 15: 9-20.
14. Labianca R, Nordlinger B, Beretta GD, et al. The ESMO Guidelines Working Group. Primary colon cancer: ESMO Clinical Practice Guidelines for diagnosis, adjuvant treatment and follow-up. 2010.
15. Lauenstein TC, et al. Dark lumen MR-colonography: initial experience. *Rofo* 2001; 173: 785-789.
16. LeBlanc JK. Imaging and management of rectal cancer. *Nat Clin Pract Gastroenterol Hepatol* 2007; 4 (12): 665-676.
17. Luboldt W, MM Morrin. MR colonography: status and perspective. *Abdom Imaging* 2002; 27 (4): 400-409.
18. Morrin MM, et al. MR colonography using colonic distention with air as the contrast material: work in progress. *Am J Roentgenol* 2001; 176: 144-146.
19. Sang Won Kim, Hyeong Cheol Shin, et al. CT Findings of Colonic Complications Associated with Colon Cancer. *Korean J Radiol* 2010; 11 (2): 211-221.
20. Semelka R, Schlund J, Molina P, et al. Malignant liver lesions: comparison of spiral CT arterial protography and MRI for diagnostic accuracy, cost, and effect of patient management. *J Magn Reson Imaging* 1996; 6 (1): 39-43.

2.2.4. Позитронноемисионна томография с компютър-томография

Елена Пиперкова, Ирена Костадинова, Анелия Клисарева, Борислав Чаушев

Позитронноемисионната томография с компютър-томография (ПЕТ/КТ) е хибридна изобразяваща техника, която комбинира компютър-томография (КТ) и позитронноемисионна томография (ПЕТ). Методът осигурява анатомична (КТ) и функционална информация (ПЕТ), използваща най-често глюкозен аналог 2-¹⁸F- флуоро-2-дезоксиглюкоза (FDG), и визуализира метаболитни изменения в туморни клетки.^{1, 2} Интегрирането на ¹⁸F-FDG-ПЕТ/КТ в лечебнодиагностичния алгоритъм при пациенти с колоректален карцином (КРК) променя и подобрява лечението, редуцира неуспешни операции и подобрява изхода от болестта.⁵ При пациенти с анален карцином (АК) намира приложение за оценка на размер на първичен тумор, брой на ангажирани лимфни възли и установяване на далечни метастатични лезии.^{6,8} Посредством ¹⁸F-FDG ПЕТ/КТ могат ясно да бъдат определени граници на метаболитно активен първичен тумор и да бъде планирано лъчелечение. В посттерапевтичен период може да послужи за оценка на лечебен отговор и за установяване на локален рецидив.¹⁰ Методът оказва съществено влияние върху лечебния процес на пациенти с АК.¹⁰

Основно приложение на ПЕТ/КТ е в предоперативно стадирание на пациенти, за установяване на рецидив при високи стойности на карциоембрионалния антиген (CEA) и оценка на резидуална туморна маса след проведено лечение.^{3, 4} Методът е основен при оценка на авансирал КРК преди провеждане на химиотерапия. При диагностициране на АК провеждането на ¹⁸F-FDG ПЕТ/КТ е важно за определяне на обем на първичен тумор, детекцията на метастази в лимфни възли и установяване на далечни метастатични лезии. За детекция на локален рецидив от постоперативни изменения при КРК методът е със значително по-висока сензитивност и специфичност спрямо КТ и магнитнорезонансна томография (МРТ) – съответно 100% и 71%. При пациенти с АК се демонстрира натрупване на ¹⁸F-FDG в първичен тумор в 98% спрямо 58% при визуализация чрез КТ. При диагностициране на чернодробни метастази се съобщава сензитивност – 92%, докато показателят за КТ е 72%, а за МРТ – 76%. Оценката на ефекта от проведено лечение при КРК и АК представлява диагностична трудност. Възпалението и некротата, индуцирани от лъчелечение, затрудняват диференциране на пострадиационни промени от персистиране на тумор или рецидив.

A

- Позитронноемисионна томография с компютър-томография е метод на избор за първично стадирание на пациенти с колоректален и анален карцином, когато другите образни методи не са категорични.
- Позитронноемисионна томография с компютър-томография е метод на избор при пациенти с повишени стойности на туморните маркери CEA и CA 19-9 и неясна локализация от други образни методи.
- Позитронноемисионна томография с компютър-томография се препоръчва за изобразяване на туморна метаболитна активност преди и след химиолъчелечение за проследяване на терапевтичния отговор.
- Позитронноемисионна томография с компютър-томография се прилага като метод на избор за ранно изобразяване на рецидиви от колоректален и анален карцином, включително на метастази в черен дроб, бели дробове и перитонеум с оглед по-нататъшен терапевтичен подход.
- Позитронноемисионна томография с компютър-томография се препоръчва за прецизно планиране на клиничен мишенен обем за лъчелечение на метаболитно активни ректални и анални карциноми с оглед осигуряване на максимална доза на пролиферативно активни лезии и минимална – в околни здрави тъкани.

B

▪ **Позитронноемисионна томография с компютър-томография е метод на избор за първично стадиране на пациенти с колоректален и анален карцином, когато другите образни методи не са категорични. 18FDG-позитронноемисионна томография с компютър-томография не се препоръчва: (1) за скрининг и ранна диагностика на колоректален карцином; (2) при доказано генерализирано разпространение на колоректален карцином посредством конвенционални методи за TNM-стадиране; (3) при костни болки, при които метод на избор за откриване на костни метастази е костна сцинтиграфия.**



▪ **Позитронноемисионната томография с компютър-томография е допълнителен метод за функционално стадиране чрез изобразяване в следните случаи: (1) при неубедителни компютър-томографски и магнитнорезонансни данни за първичен тумор или далечни висцерални метастази при повишени стойности на туморни маркери; (2) за N-стадиране при неувеличени лимфни възли; (3) за диференциална диагноза между следоперативна и следлъчева фиброза и остатъчна туморна тъкан или рецидив; (4) за оценка на химиочувствителност и метаболитен терапевтичен отговор при метастатичен колоректален карцином; (5) за оптимизиране налъчелечение по отношение на клиничен мишенен обем, включващо метаболитно активни неопластични лезии.**

Литература


1. Костадинова И, М. Гарчева. PET и PET-CT при колоректалните карциноми. В *Хирургически интервенции в проктологията*, под ред. на проф. д-р Н. Яръмов. София, 2011.
2. De Geus-Oei LF, et al. FDG-PET in colorectal cancer. *Cancer Imaging* 2006; 6: S71-81.
3. Votrubova J, et al. The role of FDG-PET/CT in the detection of recurrent colorectal cancer. *Eur J Nucl Med Mol Imaging* 2006; 33: 779-84.
4. Piperkova E, B Raphael, M Altinyay, et al. Impact of PET/CT on initial staging, restaging and treatment management of anal cancer: A clinical case. *Journal of BUON* 2006; 11 (4): 523-527.
5. Flamen P, et al. Unexplained rising carcinoembryonic antigen (CEA) in the postoperative surveillance of colorectal cancer: The utility of positron emission tomography (PET). *Eur J Cancer* 2001; 37: 862-869.
6. Chessin DB, et al. The emerging role of 18F-fluorodeoxyglucose positron emission tomography in the management of primary and recurrent rectal cancer. *J Am Coll Surg* 2005; 201: 948-956.
7. Trautmann TG, Zuger JH. Positron emission tomography for pretreatment staging and posttreatment evaluation in cancer of the anal canal. *Mol Imaging Biol* 2005; 7: 309-313.
8. Nguyen BD, et al. F-18 FDG PET/CT imaging of anal canal squamous cell carcinoma. *Clin Nucl Med* 2007; 32: 234-236.
9. Widder J, et al. Radiation dose associated with local control in advanced anal cancer: retrospective analysis of 129 patients. *Radiother Oncol* 2008; 87: 367-375.
10. Cotter SE, et al. FDG-PET/CT in the evaluation of anal carcinoma. *Int J Radiat Oncol Biol Phys* 2006; 65: 720-725.
11. Schwarz JK, et al. Association of post therapy positron emission tomography with tumour response and survival in cervical carcinoma. *JAMA* 2007; 298: 2289-2295.

2.2.5. Абдоминална ехография

Искрен Коцев

Абдоминалната ехография (АЕ) е полезна като скринингов метод на изследване, за търсене на инцидентни находки при безсимптомни пациенти или за стадиране. Има важна роля при проследяване на пациенти с колоректален карцином (КРК), но диагнозата му не може да се основава или изключва само с ултразвукова находка. Изследването се извършва на гладно. Методът на хидроколонна ехография подобрява значително чувствителността. За подобряване на видимостта на ректума се използва пълен пикочен мехур.¹ Абдоминалната ехография не може да открива КРК в ранни стадии.² Ултразвуковата картина включва следните находки: ексцентрично задебеляване на чревна стена в засегнат участък над 4 mm, хипоехогенна

маса със стабилна форма, загуба на нормален слоест строеж на чревна стена, стеснение на лумена. В авансирани случаи може да се види т.нар. „патологична кокарда“ – ригидно хипоехогенно задебеляване на чревна стена в ограничен участък. Факултативно може да се наблюдават още: неправилни очертания на участък, инфилтрация към околна тъкан, увеличени регионални лимфни възли, ограничена течна колекция, престенотична дилатация, дискретна чувствителност при натиск с трансдюсер. Подобни промени могат да се видят и при други патологични състояния като болест на Crohn, дивертикулит, язвен колит, псевдомембранозен колит, исхемичен колит, туберкулоза, пострадиационен колит, лимфом, сарком, амилоидоза и др. Методът има стойност при оценка на чернодробни метастази от КРК, заедно с подобрения метод на контрастно усилена ехография. Посочва се роля на АЕ при проследяване на болни с КРК.³

B	<ul style="list-style-type: none">▪ Абдоминалната ехография може да се използва за откриване и проследяване на чернодробни метастази от колоректален карцином.
C	<ul style="list-style-type: none">▪ Контрастно усилена абдоминална ехография на черен дроб може да бъде алтернатива на контрастно усилена компютър-томография.
	<ul style="list-style-type: none">▪ <i>Отрицателното изследване на дебело черво с абдоминална ехография не изключва наличие на колоректален карцином.</i>▪ <i>Установяване на патологична кокарда или други ехографски признаци, суспектни за колоректален карцином, има насочващ характер и изисква провеждане на стандартна фиброколоноскопия с биопсия.</i>▪ <i>Използването на контрастно усилена абдоминална ехография на черен дроб е обещаващ метод за откриване на малигнени огнищни чернодробни лезии, включително и чернодробни метастази от колоректален карцином.</i>

Литература

1. Limberg B. Diagnosis and staging of colonic tumors by conventional abdominal sonography as compared with hydrocolonic sonography. *NEJM* 1992; 327: 65-69.
2. Wagner S. Carcinoma of the colon. In: *Ultrasound in Gastroenterology and Hepatology*, MichaelGebel (Ed.). Blackwell Science 2000; 182-183.
3. Labianca R, et al. Primary colon cancer: ESMO clinical practice guidelines for diagnosis, adjuvant treatment and follow-up. *Ann Oncol* 2010; 21 (Suppl. 5): v70-v77.

2.3. Морфологични изследвания

2.3.1. Хистологична диагноза и класификация

Екатерина Софтова

Колоректален карцином (КРК). Постигане на стандартизиран биопсичен отговор е резултат от следните процедури: (1) цитологично изследване (тънкоиглена аспирационна биопсия от тумор или от палпируем лимфен възел); (2) изследване на ендоскопска биопсия (материал от фиброколоноскопия, ректоскопия и др.); (3) изследване на резекционен материал.

Приемане и описание на изпратен за изследване материал. Задължително се спазват следните изисквания: А. идентификация на материала: (а) етикет с име, номер и др.; (б) фиш с адекватна медицинска информация, вкл. откъде е взет (напр. *дясна хемиколектомия*); (в) дата и подпис на лекар, назначаващ изследването; Б. макроскопско описание: (i) на материал за цитологично изследване: (а) вид на материала (излив, намазка, отпечатък и др.); (б) оценка на пробата – фиксирана или не; (в) брой на препарати; (ii) на материал за хистобиопсично изследване: (1) вид при получаване: (а) пресен; (б) фиксиран във формалин (неутрален или кисел, отворен, неотворен и т.н.); (в) описание на лигавица и сероза; (г) други макроскопски параметри на резектата – некротични участъци, кистични формации, дивертикули и т.н.; (2) други включени структури: (а) напр. терминален илеум, апендикс, анален канал, прилежащи органи, идентифицирани съдове и др., с отбелязване на дължината на съответния сегмент. Задължително условие при вземане на материал за изследване е минималното травмиране на тъкани и поставяне в адекватен фиксатор. В най-добрия случай биопсичните материали трябва да се получат в морфологичната лаборатория пресни и да се отворят от единия до другия край, без да се преминава през тумора. Перитонеалният и/или

циркумферентният край се маркират с мастило и червото се опъва и фиксира за 48 часа. Необходимо е туморният участък да се изследва чрез напречни срези през 5 mm за оптимална оценка на дълбочина на туморна инвазия и състояние на резекционни граници.⁶ При ректален карцином (РК) се описва качество на хирургична мезоректална дисекция и включване или не на преден квадрант за тумор, лежащ под перитонеална гънка.

Описание на тумора. (А) локализация: (а) при РК се определя разстоянието от най-дисталния край на сероза до тумора; (б) ако е възможно, се определя квадрант, показващ място на най-дълбока туморна инвазия (предно-дясно латерално; задно-ляво латерално); (в) оценява се съотношение на въввлечена циркумференция (със стъпка от 10%)²; (г) определя се разстоянието (в cm) до най-близка резекционна линия; (Б) размери – в три измерения; (В) цвят, форма, некрози; (ж) туморна конфигурация: включва екзофитен (педункулиран или сесилен), фунгоиден, полипоиден, разязвен, стенозираш, ендофитен (улцерозен), дифузен инфилтративен или ануларен карцином; неблагоприятно прогностично значение има дифузният инфилтративен карцином; (Г) макроскопска дълбочина на инвазия, инвазия в съседни органи; (и) вид на сероза към тумора (ретрахирана или не); (Д) наличие на обструкция в лумен (с проксимална дилатация); (Е) наличие на перфорация; (Ж) изменения в черво извън тумора – полипи, възпалителни промени, дивертикули и др. Следва описание на регионални лимфни възли, наличие на метастази в други органи и структури, допълнителни тумори (описание на вид, отношение към чревна стена).

Описание на мезоректална ексцизия при РК. Мезоректалното разпространение се определя чрез напречни срези на добре фиксиран, но неотворен материал от дебело черво. Ексцизията се дефинира като: (1) пълна – при лъскава фасция с пробиви, по-малки от 5 mm в диаметър; (2) субкомплетна – с пробиви, по-големи от 5 mm и (3) непълна – с пробиви до *m. propria*.

Описание на резекционни линии. Резекционни линии, разположени най-близо до тумора, се маркират и се описват макроскопски. Най-голямо значение има радиалната резекционна линия (във връзка с риск от локален рецидив след резекция, особено при РК).⁵ Измерва се с разстояние от тумор до радиална граница. Следва описание на ръбове (проксимални, дистални, радиални) и вземане на материали за специални изследвания.

Селекция на тъкани за хистологично изследване. Включва следните характеристики: (1) вземане на материали от тумор (от зони на най-дълбоко проникване) – рутинно се вземат материали от четири зони; (2) гранични зони със съседна чревна стена; (3) висцерална сероза на тумор; (4) ръбове – проксимални, дистални и радиални; (5) всички лимфни възли: сециране на периколична (периректална) мастна тъкан за откриване на всички разположени в нея лимфни възли; (6) други промени, несвързани с карцином.

Микроскопско изследване. Включва следните аспекти: (1) Описание на тумор – хистологичен вид, степен на малигненост, степен на инвазия, съдова инвазия, перинеурална инвазия, перитуморна лимфоцитна инфилтрация, туморен растеж в периферия (инфилтративен или избутващ ръб), болести, свързани с тумор (абсцес или интестинална пневматоза). Дълбочината на инвазия се базира на T-съставки на TNM-класификация: (а) инвазия в субмукоза, но не в *m. propria* (T1); (б) инвазия във, но не през цяла *m. propria* (T2); (в) инвазия през *m. propria* в субсерозна мастна тъкан и/или в мастна тъкан на мезо (T3); (г) инвазия в съседни органи (T4b); (д) инвазия през сероза в свободно перитонеално пространство (T4a). Определят се три вида изменения на перитонеално засягане: (а) мезотелно възпаление или хиперпластна реакция с тумор, близък до серозна повърхност; (б) тумор на серозна повърхност с възпалителна реакция, мезотелна хиперплазия и улцерация; (в) туморни клетки по серозна повърхност (перитонеум) с

подлежаща улцерация на висцерален перитонеум. Локално перитонеално засягане корелира със снижена преживяемост, докато наличие на тумор до сероза няма независима прогностична стойност. (2) Описание на резекционни линии (проксимални, дистални и радиални). (3) Описание на регионални лимфни възли (общ брой и брой на лимфни възли с метастази); минималният стандартен брой възли за изследване е 12-15.^{1, 9, 13, 14} Когато лимфните възли са негативни, но броят им не е означен, се класифицират като pN0. Единичен туморен фокус до 2 mm в единичен лимфен възел се определя като микрومتастаза.⁷ (4) Описание на отделно изпратени лимфни възли (ако са маркирани, се описват поотделно) – общ брой и брой на метастатични. (5) Описание на допълнителни патологични промени – възпаление, дисплазия, аденоми, други полипи. (6) Описание на далечни метастази. (7) Резултати от специални изследвания. (8) Корелация с предишни биопсични изследвания и клинични данни.

Хистологична класификация на WHO/UICC^{5, 10}: (1) аденокарцином, NOS; (2) муцинозен карцином (муцинозна съставка > 50%); (3) signet ring-клетъчен карцином (signet ring-клетки > 50%); (4) плоскоклетъчен карцином; (5) аденосквамозен карцином; (6) дребноклетъчен недиференциран карцином; (7) медуларен карцином; (8) недиференциран карцином; (9) карцином, NOS; (10) други тумори. За муцинозен карцином се приема този, при който 50% от зоните включват муцин-продуциращ епител (идентифициран при оцветяване с HE интрацелуларно и/или луминално и/или интерстициално).⁴ Муцинозният карцином няма прогностична стойност.^{3, 11} Поради особената си биологична характеристика медуларният карцином не се градира, а само се отбелязва хистологичният му вид в диагнозата.⁶

Хистопатологична степен на диференциация (grading). Определя диференциацията на карцинома по модифицирана класификация на WHO/

UICC: (а) високо диференциран (G1); (б) умерено диференциран (G2) и (в) ниско диференциран (G3). Съответства на степени 1-3 по TNM-система. С прилагане на мултифакторен анализ е доказано, че хистопатологичната степен е прогностичен фактор, независещ от стадия.

Елементи за диагностична информация. Включва следните допълнителни показатели: (1) клетъчна дедиференциация или загуба на клетъчна кохезия в инвазивния край (т.нар. „пъпкуване“ – наличие на единични или малки групички от туморни клетки на това място; характеризира се с лоша прогноза, инвазия в резекционна линия, в съдове и далечни метастази)¹⁵; (2) наличие на туморни депозити в мезентериум (повлекла или нодули в периколоректална мастна тъкан; наводката се отбелязва като N1; метастази в лимфни възли около *a. iliaca ext.* и *a. iliaca comm.* се класифицират като далечни); (3) предоперативно лъчелечение и туморна регресия (градира се като пълна, умерена и липсваща); (4) възпалителни инфилтрати (перитуморна възпалителна инфилтрация, тумор-инфилтриращи лимфоцити и *Crohn*-подобна реакция корелират с по-добра прогноза); (5) венозна инвазия (има важно значение при стадиране на тумора); (6) перинеурална инвазия.⁸

Карцином в аденоматозен полип (малигнен полип). Колоректален аденом, който съдържа зони на инвазивен аденокарцином, разпространяващ се в субмукоза, се означава като малигнен полип (pT1) (pTis не се приема за малигнен полип). Терминът *малигнен полип* включва както полипоидни карциноми, при които целият полип е заместен от карцином, така и аденоми с фокална малигненост. С благоприятна хистопатологична находка са тумори от 1-2 степен, с големина под 3 cm, липса на ангиолимфатична инвазия и негативна резекционна линия. С неблагоприятна хистологична находка са тумори с големита над 3 cm, G3-4, ангиолимфатична инвазия или позитивна резекционна граница. За позитивна резекционна граница се смята тази, при която туморът е на по-малко от 1 mm от сецираната

повърхност или на по-малко от 2 mm от резекционната линия, или има туморни клетки в резекционния ръб.

Описание на патологичен стадий. Описват се следните параметри: (1) хистопатологична степен на диференциация; (2) дълбочина на проникване (pT-стадиране) (ацелуларни муцинозни езерца не се приемат за резидуален тумор); (3) брой на лимфни възли и брой на позитивни (pN-стадиране); (4) състояние на проксимални, дистални и циркуферентни (радиални) резекционни линии (позитивна циркуферентна резекция се дефинира на по-малко или равно на 1 mm от ръба²); (5) ефект от неoadювантна терапия; (6) лимфоваскуларна и/или перинеурална инвазия; лимфна и венозна инвазия се класифицира в три групи – x, 0, 1. (7) екстранодални туморни депозити. Предлага се следната система за градиране на туморния отговор: 0 – пълен отговор – липсват туморни клетки; 1 – умерен отговор – единични или малки групички от туморни клетки; 2 – минимален отговор – остатъчен тумор, ограден от фиброзни влакна; 3 – лош отговор – минимална или липсва „туморна смърт“; екстензивен резидуален тумор; 4 – перинеурална инвазия – със сигнификантно лоша прогноза.⁶

Анален карцином (АК). Представява спектър от неопластични промени във и около ануса, включващи три стадия на benigna интраепителна неоплазия и инвазивен карцином. Аналната интраепителна неоплазия (AIN) се дели на три степени: 1, 2 и 3. Прогресията на степен 1 и 2 към 3 е неясна, както и прогресията от степен 3 към инвазивен карцином (роля на серопозитивност за HIV и HPV, ниско ниво на CD4, терапевтична имуносупресия).⁴

Анатомични специфики. Аналният канал се разполага от аноректална граница до перианална кожа, а *linea dentata* маркира границата между сквамозен и жлезист епител. Непосредствено над линията е зона на преходен епител, под нея започва невроговяващ епител, който преминава

в перианална кожа. Аналният край е пигментирана кожа, ограждаща аналният орифициум и разпрострира се латерално в радиус около 5 cm (тумор в тази зона се класифицира като кожен).

Хистологична класификация на WHO/UICC: (1) интраепителна неоплазия (AIN): (а) от сквамозен или преходен епител; (б) от жлезист епител; (в) болест на Paget; (2) карцином: (а) плоскоклетъчен: (i) варианти – верукозен и сквамозен с муцинозни микрокисти; (ii) субтипове – едроклетъчен вроговяващ, едроклетъчен невроговяващ и базалоиден; (б) аденокарцином; (в) муцинозен аденокарцином; (г) дребноклетъчен карцином; (д) недиференциран карцином; (д) други видове. Малки фокуси в недиференциран карцином се отбелязват като pT4. Хистологичната субкласификация няма сигнификантна прогностична стойност. Два от вариантите на плоскоклетъчния карцином показват различия от класическия тип: това са верукозният (с по-добра прогноза) и плоскоклетъчния (с муцинозни микрокисти, който е с неблагоприятна прогноза). Тумори с агресивно поведение и неблагоприятна прогноза са недиференцираният и дребноклетъчния (високостепенен невроендокринен) карцином.

Хистологично градиране. Включва следните степени: (а) Grx, (б) Gr1 – 95% жлези, (в) Gr2 – 50-95% жлези, (г) Gr3 – $\geq 49\%$ жлези.

Хистопатологична степен на диференциация (grading). Определя диференциацията на тумора от G1 до G4, съотв. високо-, умерено-, ниско- и недиференциран карцином.

T-стадиране. Директна инвазия в ректум, периректална кожа, субкутанна тъкан и сфинктер (мускул) не се отбелязва като pT4.

N-стадиране. Регионални лимфни възли са периректални, вътрешни илиачни и ингвинални. Хистологичното изследване на регионални периректални/пелвични лимфни възли (pN-стадиране) трябва да включва 12 и повече лимфни възли, а на ингвинални – 6 и повече лимфни възли. За прогнозата на АК имат значение три фактора: местоположение, големината и нодален статус.¹²

B	▪ Патологичното описание на резекционен материал от колоректален и анален карцином задължително включва информация за туморна диференциация, стадиране (TNM), резекционни линии и екстрамурална васкуларна инвазия.
C	▪ Всички резекционни материали от колоректален или анален карцином, взети за биопсично изследване, трябва да бъдат сецирани и изработени според стандартните изисквания и препоръки с оглед точна оценка на важните прогностични параметри.

C

- Препаратите от биопсично изследване и блокчетата от резекционни материали задължително се съхраняват в заведенията по клинична патология по начин, установен и общоприет от съответните ръководства и регулационни документи и в съответствие с препоръките на Българско дружество по патология. Материалите са достъпни и на разположение за нова оценка (ако е необходимо при следващи стъпки в терапевтичното поведение), одит, обучение и научни изследвания.
- Всички макроскопски видими или палпируеми лимфни възли се фиксират и изследват хистологично. При установяване на недостатъчен брой лимфни възли (под 12) е необходимо да се направи ревизия и изследване на резервен резекционен материал. Средният брой (12-15 лимфни възли) е индикация за добра практика.
- Наличието на множествени туморни депозити в периколична мастна тъкан трябва да се означава като въвличане на лимфни възли (стадиране N). Когато малки мезентериални депозити не могат да се определят като ангажирани лимфни възли, се препоръчва отбелязване на общия брой и размер на най-големия депозит.
- Описанието на радиалната резекционна линия има голямо значение във връзка с риска от локален рецидив след хирургична резекция.



- **Морфологичното изследване на резекционни материали е решаващо за прогнозата и необходимостта от адювантна терапия, поради което патологът играе ключова роля в мултидисциплинарния онкологичен екип.**
- **Резултатите от постоперативна оценка осигуряват морфологична характеристика, необходима за класифициране на туморен тип, стадий и прогностични фактори. Определянето на съвкупност от инвазия (вкл. съдова), състояние на резекционни линии и наличие на метастази в лимфни възли дава възможност да бъде определена разпространеността на карцинома и да се приложи адекватна терапия.**

Литература

1. Baxter NN, et al. An evaluation of the relationship between lymph node number and staging in pT3 colon cancer using population-based data. *Dis Colon Rectum* 2010; 53 (1): 65-70
2. Bernstein TE, et al. Circumferential resection margin as a prognostic factor in rectal cancer. *Br J Surg* 2009; 96 (11): 1348-1357
3. Consorti F, et al. Prognostic significance of mucinous carcinoma of colon and rectum: a prospective case-control study. *J Surg Oncol* 2000; 73 (2): 70-74
4. Glynne Jones R, et al. Anal Cancer: ESMO Clinical Practice Guidelines for diagnosis, treatment and follow-up. *Ann Oncol* 2010; 21 (Suppl 6)
5. Gosens MJ, et al. Circumferential margin involvements the crucial prognostic factor after multimodality treatment in patients with locally advanced rectal carcinoma. *Clin Cancer Res* 2007; 13 (22): 617-6123
6. Jeremy R, et al. Recommendations for the reporting of surgically resected specimens of colorectal carcinoma. *Am J Clin Path* 2008; 29 (1): 13-23
7. Lee MR, et al. Isolated tumor cells in lymph nodes are not a prognostic marker for patients with stage I and stage II colorectal cancer. *J Surg Oncol* 2006; 93 (1): 13-18

8. Liebig C, et al. Perineural invasion is an independent predictor of outcome in colorectal cancer. *J Clin Oncol* 2009; 27 (31): 5137-5147
9. Offre J, et al. Staging error does not explain the relationship between the number of lymph nodes in a colon cancer specimen and survival. *Surgery* 2010; 147 (3): 358-365
10. NCCN Clinical Practice Guidelines in Oncology. Rectal Cancer. Principles of Pathologic Review (1 of 6), version 2.2011
11. Purdie CA, et al. Histopathological grade, mucinous differentiation and DNA ploidy in relation to prognosis in colorectal carcinoma. *Histopathology* 2000; 36 (2): 121-126
12. Quade G. American Cancer Society: Cancer Facts and Figures 2010, Atlanta 2010
13. Scottish intercollegiate Guidelines Network. Management of colorectal cancer. March 2003, Section 8 Pathology
14. Tsikitis VL, et al. Survival in stage III Colon cancer is independent of the total number of lymph nodes retrieved. *J Am Coll Surg* 2009; 208 (1): 47-49
15. Ueno H, et al. Tumour "budding" as an index to estimate the potential of aggressiveness in rectal cancer. *Histopathology* 2002; 40: 127-132

АВТОРСКИ ПРАВА
ДА НЕ СЕ ПРОМЕНЯ И РАЗМНОЖАВАТ

2.3.2. Хистологични и имунохистохимични прогностични и предиктивни маркери
Светлана Христова

Патохистологични прогностични и предиктивни маркери. Те са определени в изискванията на патологоанатомичното стадиране и хистологично описание по rTNM-система. Предиктивните туморни характеристики са от първостепенно значение при избор и очакван вероятен отговор към последваща химиолъчетерапия и пряко корелират с прогностичните фактори, имащи отношение към общата преживяемост (ОП) и/или с преживяемостта без прогресия (ПБП). Определянето на терапевтичния подход изисква прецизна оценка на множество хистологични параметри (виж. Табл. 1). Неблагоприятни туморни характеристики са: изразена инвазия в стената на органа, съответстваща на висок rT-стадий, съчетан с ниска степен на диференциация на тумора (G3-4), перфорация на висцерален перитонеум, инфилтрация към съседни анатомични структури (pT3-4), ангажиране на хирургични резекционни линии (вкл. циркумферентни при ректален карцином, R1-2), метастази в регионални и/или далечни лимфни възли (N1-2) и други отдалечени органи метастази или инвазия в съседни органи (M1-2).¹⁻⁴ Микроскопски установена туморна инвазия на радиални (периферни) резекционни линии е прогностичен фактор със значение за провеждане на химио- или лъчетерапия. Прогностично значение има и оценка на всички резекционни линии и определяне на отстояние на туморната формация от тях, независимо от размер (вкл. и при тумори под 1 cm).⁵⁻⁸ Неблагоприятни хистологични характеристики са наличие на туморни емболи в лимфни и венозни съдове, пери-интраневрална инвазия, липса на некрози, слабо представена дезмопластична реакция в обема на тумора, липса на възпалителни инфилтрати в гранични зони и/или в обема на туморната маса.² Наличието на изразена, предимно T-клетъчна инфилтрация в централни части от обема на тумора и/или в гранични зони е белег на високоадаптивен антитуморен имунен отговор. Прибавено към другите хистологични и rTNM-фактори, наличието или отсъствието на лимфоцитарни инфилтрати

има значението на пряк прогностичен индикатор за развитие на рецидиви и прогнозиране на ПБП.³


Хистологична оценка на туморна регресия след предоперативно лъчелечение. Правени са опити за системна хистопатологична оценка на туморна регресия след неoadювантно лъчехимиолечение на ректален карцином, но понастоящем няма приета единна схема. (виж Табл. 2 и 3).¹⁶⁻¹⁸

Имунохистохимични предиктивни и прогностични туморни маркери. Имунохистохимичните изследвания не са въведени като стандарт, с изключение на диагностиката на първични невроендокринни тумори. Имунохистохимичната фенотипизация намира приложение при клинично авансирани и/или метастазирани карциноми, когато се налага диференциална диагноза с други неоплазми, локализирани в коремна кухина, при пациенти с палиативна хирургична интервенция. Класическият колоректален аденокарцином имунохистохимично се верифицира чрез широк спектър от маркери, включващи серия от орган-специфични и неспецифични цитокератини. Туморните клетки обичайно показват експресия на кератини с ниско молекулно тегло: CK 7, CK8, CK18, CK19, CK20 и MUC2.⁹⁻¹² В 80-90% от класическите колоректални аденокарциноми се доказва и експресия на CEA.⁶

Прогностично значение имат някои имунохистохимични биомаркери, повечето от които са в процес на проучване за стандартизиране като предиктивни показатели при определяне на химиолъче- или таргетна терапия при колоректалния карцином: (1) EGFR (трансмембранен клетъчен рецептор за епидермален растежен фактор) – имунохистохимична позитивност и/или амплификация на гена, съответстващи на експресия на мембранния онкопротеин, при негативен PTEN, ниска експресия на VEGFR и липса на K-RAS мутация (див тип) е прогностичен маркер, съответстващ на лоша прогноза, вкл. намалена преживяемост, повишен риск за рецидив или метастазирание, както и предиктивен маркер за лош отговор към конвенционалната химио- и лъчетерапия¹³; (2) VEGFR (тумор-асоцииран съдовоендотелен растежен фактор) – потенциален имунохистохимичен маркер за допълнителна селекция на пациенти, подходящи за преоперативна лъчетерапия; ректални тумори с нулева или

ниска експресия на VEGFR (под 10% от обща туморна клетъчна популация) показват пълен отговор на лъчелечение до 100%¹⁴; (3) P53 (тумор-супресорен мембранен онкопротеин), bcl-2 (антиапоптозен маркер) и Ki67 (пролиферативен маркер); имунохистохимично определяне на мембранни и ядрени рецептори, свързани с апоптоза и пролиферативна активност, има значение за индивидуална прогноза в зависимост от анатомична локализация на тумора: висок Ki67-индекс и цитоплазмена експресия на p53 имат благоприятна прогноза при ректален карцином; висок апоптозен индекс (bcl-2+) при дебелочревен карцином корелира с лоша прогноза, докато при ректален карцином е сравнително благоприятен маркер и се

експресира при пациенти с ОП над пет години¹⁵; (4) P27 (инхибитор на клетъчния цикъл с потенциална тумор-супресорна функция, от фамилията на циклин-киназа-зависими инхибиторни гени); липса на експресия на p27-протеин е неблагоприятен белег, главно при пациенти в стадий II, с евентуално значение при определяне на лечението^{19, 20}; (5) Topoisomerase 1-ензимен рецептор, участващ в репликация на ДНК и потенциален предиктивен биомаркер при таргетна химиотерапия с *irinotecan*; на базата на голямо рандомизирано проучване се препоръчва първа линия комбинирана химиотерапия при високи нива на Торо 1.^{20, 21}

B	<ul style="list-style-type: none"> • Препоръчително е патологоанатомичното описание да включва данни за хистологично устройство на колоректален карцином: туморна фиброза (% от обема), пери- и интраневрална инвазия, туморни емболи в лимфни и венозни съдове, некроза, възпалителни инфилтрати с отчитане на степен на изразеност и локализация.
C	<ul style="list-style-type: none"> • Имунохистохимично доказване на експресия на някои мембранни и ядрени рецептори с предиктивна и прогностична стойност (EGFR, VEGFR, bcl-2, Ki67, p27, Торо1) може да се прилага, но не е валидирано за стандартно приложение.
D	<ul style="list-style-type: none"> • При пациенти с предоперативно лъчехимиолечение препоръчително е хистологичното описание да включва оценка на туморна регресия по поне една от съществуващите схеми.
	<ul style="list-style-type: none"> • При хистопатологично изследване на резектат е задължително описание на следните характеристики: (1) патологоанатомично стадиране по TNM с отчитане на инвазия и емболи в лимфни и венозни съдове (L0-1, V0-1); (2) отделно описание на резекционни линии (R0-2); (3) оптимално стадиране на регионални лимфни възли (N0-2); (4) категория pM се определя от патолог само когато е извършено хистологично изследване на далечни метастази; (5) пълно описание на хистологични характеристики и устройство на карцинома; (6) възможност за имунохистохимично изследване на прогностични и предиктивни биомаркери.

Литература

1. American Joint Committee of Cancer Prognostic Factors (AJCC), 2009.
2. Quirke P. What can the molecular pathologist offer for optimal decision making. *ESMO* 2010.
3. Fridman W-J. In situ immune reactions and tumor resistance: potential therapeutic targets. In *Molecular target in cancer therapy. Ipsen fond* 2009; 59-64.
4. Singh S, et al, *ASCO GI*, 2010, Abs. 266.
5. Quirke P, et al. Local recurrence of rectal adenocarcinoma due to inadequate surgical resection. Histopathological study of lateral tumor spread and surgical excision. *Lancet* 1986; II: 996-998.
6. Quirke P, Scott N. The pathologist's role in the assessment of local recurrence in rectal carcinoma. *Surg Oncol Clin N Am* 1992; 3: 1-17.
7. Chan K, et al. A method of reporting radial invasion and surgical clearance of rectal carcinoma. *Histopathology* 1985; 9: 1319-1327.
8. Adam IJ, et al. Role of circumferential margin involvement in the local recurrence of rectal cancer. *Lancet* 1994; 344: 707-711.
9. Goldstein NS, Silverman JF. Immunohistochemistry of the gastrointestinal tract in Dabbs Diagnostic Immunohistochemistry 2002; 333-353.
10. Gown AM. Immunohistochemical determination of primary sites of carcinomas. *J Histotechnol* 1999; 22: 209-215.
11. Moll R. Cytokeratins as markers of differentiation in the epithelial tumors. *Subcell Biochem* 1998; 31: 205-262.
12. Shin JH, et al. Ck7, Ck20, CDX2 and MUC2 immunohistochemical staining used to distinguish metastatic colorectal carcinoma involving ovary from primary ovarian mucinous adenocarcinoma. *Japanese J Clin Oncol* 2010; 40 (3): 208-213.
13. Spano JP, et al. Potential predictive markers of response to EGFR-targeted therapies in colorectal cancer. *Critical Rev Oncol Haematol* 2008; (1): 21-30.
14. Zlobec MS, et al. VEGF as a predictive marker of rectal tumor response to preoperative radiotherapy. *Cancer* 2005; 104 (1): 2517-2521.
15. Hilska M, et al. The significance of tumor markers for proliferation and apoptosis in predicting survival in colorectal cancer. *Dis Colon Rectum* 2005; 48 (12): 2197-2208.
16. Mandart AM, et al. Pathologic assessment of tumor regression after preoperative chemoradiotherapy in esophageal carcinoma. Clinicopathologic correlations. *Cancer* 1994 ; 73 (11): 2680-2686.
17. Bouzourene H, et al. Importance of tumor regression assessment in predicting the outcome in patients with locally advanced rectal carcinoma who are treated with preoperative radiotherapy. *Cancer* 2002; 19: 1976-1984.
18. Shia J, et al. Patterns of morphologic alteration in residual rectal carcinoma following preoperative chemoradiation and their association with long-term outcome. *Am J Surg Pathol* 2004; 28: 215-223.
19. Loda M, Cukor B, Tam SW, Lavin P, Fiorentino M, Draetta GF, et al. Increased proteasome-dependent degradation of the cyclin-dependent kinase inhibitor p27 in aggressive colorectal carcinomas. *Nat Med* 1997; 3: 23-234.
20. Pathology and genetics of tumours of the digestive system. Tumors of the colon and rectum. *JARC Lyon*, 2010, 4th ed.: 144-146.
21. Braun MS, Richman SD, Quirke P, et al. Predictive biomarkers of chemotherapy efficacy in colorectal carcinoma. UK MRC FOCUS trial. *J Clin Oncol* 2008; 26: 2690-2698.

Таблица 1. Предиктивни и прогностични фактори при хистологична оценка на колоректален карцином – задължителни за оценка, но не включени в рTNM.²⁰

Оценка на първичен тумор – неблагоприятни характеристики	Оценка на първичен тумор – неблагоприятни характеристики	Благоприятни характеристики	Неблагоприятна оценка на хирургична резекция – R1-2
<ul style="list-style-type: none"> • Изразено разрастване на карцинома според анатомичната циркумференция на червото Екзофитна пролиферация на тумора с чревна обструкция • Ендофитно разрастване на тумора с перфорация на стена • Ниска степен на хистологична диференциация (G3-4) 	<ul style="list-style-type: none"> • Инвазия във венoзни и лимфни съдове • Перинеурална инвазия 	<ul style="list-style-type: none"> • Възпалителни инфилтрати в тумор • Перитонеално възпаление • Реактивни лимфни възли, без метастази 	<ul style="list-style-type: none"> • Минимална дистанция до резекционни линии (2-5 cm) • Непълна резекция с остатъчна туморна формация

Таблица 2. Хистопатологична оценка на туморна регресия след неoadювантно лъчехимиолечение на ректален карцином (по AM Mandart, 1994).

Патологично степенуване – туморен стадий на регресия	Хистологични критерии
1	Пълна регресия, фиброза и липса на остатъчна туморна тъкан.
2	Единични, остатъчни туморни клетки, локализиращи сред фиброзна тъкан.
3	Минимални туморни фокуси от клетки, локализиращи сред фиброзна тъкан.
4	Туморни групи и/или остатъчни структури, локализиращи сред фиброзна тъкан
5	Няма хистологични белези за туморна регресия.

Таблица 3. Хистопатологична оценка на туморна регресия след неoadювантно лъчехимиолечение на ректален карцином (по JMD Wheeler, 2004).

Патологично степенуване – туморен стадий на регресия	Хистологични критерии
1	Пълна регресия, фиброза и липса на остатъчна туморна тъкан или микроскопски верифицирани групи от туморни клетки.
2	Изразена фиброза (до 50%) с макроскопски видима остатъчна туморна маса.
3	Минимални туморни фокуси от клетки локализиращи сред фиброзна тъкан.
4	Минимална или липсваща фиброза с макроскопски определена туморна маса.

2.4. Генетични изследвания

2.4.1. Генетични тестове за фамиленост

Драга Тончева, Милка Георгиева

Генетични тестове се използват за изследване на диагностични, прогностични и предиктивни маркери при болести с наследствен или фамилен характер, за да се определят носители на гени за предразположеност. Наследствените предразположения са в основата на 30% от всички случаи на колоректален карцином (КРК). От тях само 5-6% се развиват в резултат на известни унаследени генетични мутации (точкови или големи делеции) и са свързани с висок риск. Унаследяването е автозомно-доминантно.¹ Колоректалните синдроми се делят на две категории – полипозни (аденоматозни и хамартоматозни полипозни синдроми) и непипозни.

Наследствени полипозни синдроми. Най-честа е *фамилна аденоматозна полипоза* (FAP, ФАП). Нейни фенотипни варианти са: (1) синдром на *Gardner* (ФАП в съчетание с доброкачествени тумори на кожа, съединителна тъкан и кости), (2) синдром на *Turcot* (ФАП с медулобластоми) и (3) атенюирана аденоматозна полипоза на черва (АФАП – по-късно начало, от 10 до 99 полипи на дебело черво, по-висок риск за КРК). Трите синдрома са свързани предимно с герминативни мутации в тумор-супресорния APC-ген (над 700 мутации) и се предават по автозомно-доминантен тип. Генният продукт е APC-протеин, който играе важна роля в регулиране на клетъчния цикъл и предпазва клетките от злокачествена трансформация. Около 75-80% от болните с APC-мутации имат болен родител. Рискът за наследяване на мутантен ген в потомството на болни е 50%. Повечето носители на APC-мутация развиват КРК около 40-годишна възраст. В 30-40% от случаите няма фамилен история на ФАП и се приема, че етиологията се дължи на *de novo* възникнали мутации. Генетичното изследване започва от болния и при откриване на патологична мутация се препоръчва предклинична диагностика на родственици с повишен риск. Провежда се чрез изолиране на ДНК от периферна кръв и секвениране на гена. Досега са намерени APC-мутации при 31.7% пациенти с по-малко от сто аденоми и 58.2%

при пациенти с повече от сто аденоми. Добавянето на анализ на големи преустройства открива допълнително още до 33% пациенти с полипоза, дали преди това негативен резултат. Затова тестирането на APC трябва винаги да включва изследване за точкови мутации чрез секвениране и анализ на големи преустройства за идентифициране на големи делеции.^{2,3} Пациентът получава медикогенетична консултация преди и след изследване. В 20% от болните с ФАП не се откриват мутации в APC-гена в периферна кръв.

MUTYH-свързана полипоза (МСП) се дължи на две (биалелни) мутации в *MUTYH*-гена, който кодира ядрена и митохондриална ДНК-гликозилаза. Ензимът участва в поправка на окислителни нарушения в ДНК-молекулата. В европейските популации най-чести мутации (в над 80%) са *G382D* и *Y165C*. Заболяването се наследява по автозомно-рецесивен тип. Генетичният тест започва с таргетен мутационен анализ на двете най-чести мутации и продължава до пълно секвениране на гена, ако пациентът се окаже хетерозиготен за една от тях.⁴ Генетичен тест за пациенти с повече от десет аденоматозни полипа трябва да включва изследване на APC и *MUTYH*-гени. Алгоритъмът на тестиране се състои от таргетен мутационен анализ, секвениране на *MUTYH*-гена.

Хамартоматозните полипозни синдроми включват: (1) ювенилен полипозен синдром (ЮПС), (2) синдром на *Peutz-Jeghers* (PJS), (3) хиперпластичен полипозен синдром (ХПС). *Ювенилен полипозен синдром*. Получава се в резултат на мутации в *BMPR1A* или *SMAD4*-гени. Генетичният тест включва секвениране за точкови мутации и мултиплексен PCR анализ на големи преустройства (MLPA) на тези гени.⁵ Алгоритъмът на тестиране се състои от секвенционен анализ на *BMPR1A* и *SMAD4*-гени.

Синдром на Peutz-Jeghers. Причинява се от мутации в *STK11*-ген, известен също и като *LKB1*. Генетичният тест включва секвениране за откриване на точкови мутации и мултиплексен PCR анализ на големи преустройства за идентифициране на големи делеции.⁴ Алгоритъмът на тестиране се състои от секвенционен анализ на *STK11*-ген.

Хиперпластичен полипозен синдром. Гените, отговорни за този синдром, не са идентифицирани.

Наследствени неполипозни синдроми. Представител на неполипозните синдроми е наследственият неполипозен КРК (HNPCC, синдром на *Lynch*).⁶ Той е най-често срещана наследствена причина за КРК (около 3% от всички случаи). Представява автозомно-доминантна наследствена форма. Срещат се и следните фенотипни варианти: (1) синдром на *Turcot* (HNPCC с глиобластоми) и (2) синдром на *Muir-Torrie* (HNPCC с кератоакантоми, аденоми на мастни жлези или аденокарциноми). Наследствените неполипозни синдроми са свързани с герминативни мутации в гени за поправка на погрешни своявания в ДНК-молекула (*MMR*-гени) – *MSH2* (60%), *MLH1* (30%), *MSH6* (7-10%) или *PMS2* (< 5%). Много по-рядко са свързани с гени *PMS1*, *TGFBR2* и *MLH3*. Мутациите водят до нестабилност на микросателитите в ДНК (MSI) и до инактивиране на тумор-супресорни гени, съдържащи микросателити (напр. *TGF-βRII* и *BAX*). Носителите на мутации имат повишен доживотен риск за КРК (30-70%), ендометриален карцином (30-60%) и други тумори (5-15%) – на пикочни пътища, тънки черва, яйчници, стомах, панкреас, мозък и др. Установени са фенотипно-генотипни корелации: *MLH1*-мутации повишават риска за КРК в млада възраст, *MSH2* – за карциноми с извънчревна локализация, *MSH6* – за ендометриален карцином и *PMS2* – за по-нисък доживотен риск за КРК и ендометриален карцином (15-20%) в сравнение с други мутации. Синдромът на *Lynch* се предава от родители в потомство по автозомно-доминантен тип, с 50% риск за наследяване на патологичната мутация. Някои пациенти развиват синдрома *de-novo*. Около 90% от болните със синдром на *Lynch* имат микросателитна нестабилност и/или загуба на съответни протеини. Пациенти, показани за скрининг и генетично изследване, се определят с помощта на клинични критерии (критерии *Amsterdam* или *Bethesda*). Молекулният скрининг на туморите при синдром на *Lynch*, предшестващ ДНК-анализ, включва два теста: микросателитна нестабилност (MCH, MSI) и имунохистохимичен тест (IHC). Тестирането MCH (MSI) определя дължината на пет или повече микросателитни маркери от регламентирания панел на National Cancer Institute при туморна и нормална ДНК, за да се открият промени в ДНК на туморни клетки.⁷ Като MSI-H (високи) се дефинират

тези тумори, които имат промени в поне два от петте (> 20%) микросателита в туморна ДНК в сравнение с нормална ДНК; този резултат показва проблем с ДНК-репарацията и води до по-нататъшни анализи.⁸ Като MSI-L (ниски) се определят тумори, които имат промени в дължината на един от петте (≤ 20%) микросателити. Микросателитно стабилните (MSS) тумори нямат такива промени.¹ Имунохистохимичен анализ се използва за оценка на протеинова експресия на четири *MMR*-гена в туморна тъкан, т.е. показва специфични протеинови молекули. Когато един или повече от тези протеини липсват, IHC се счита за абнормна и е индикатор, че протеинът не се експресира в резултат от унаследена мутация или от епигенетично замълчаване. Липсата на *MLH1*-протеин изисква тестване за *BRAF*-мутации, а при липса на други *MMR*-протеини следва ДНК-анализ. Тъй като генетичното тестване е скъпо, IHC е много полезна, защото намалява броя на *MMR*-гените за тестване от четири на една или две.⁹

Тестиране за мутации в *BRAF*-ген. Около 75% от пациентите с MSI-H или абнормна IHC (88%) нямат синдром на *Lynch*.⁹ Причина за непълен *MMR* е придобито хиперметиране на промотор на *MLH1*-гена. Когато IHC покаже липса на *MLH1*-протеин, чрез тестване за *BRAF*-мутации се търси специфична промяна в ДНК, която не се предава по наследство. Този тест селектира пациенти с наследствени *MMR*-мутации от такива със спонтанен тумор. Ако тестът е позитивен, пациентът няма синдром на *Lynch* и ДНК-тест не е необходим; ако тестът е негативен, се прави анализ на *MMR* гени. Генетично изследване се препоръчва, когато пациентите изпълняват критерии *Amsterdam* или ревизирани критерии *Bethesda*. И двата метода (MSI и IHC) дават фалшиво негативни резултати в 5-10%. Анализът за MCH на тъкан от КРК е много чувствителен, но по-малко специфичен от IHC. Някои проучвания показват, че и двата анализа са полезни и икономически ефективни за селектиране на пациенти с висок риск, които имат наследствени мутации в *MLH1*, *MSH2* и *MSH6*-гени, обаче няма убедителни данни коя стратегия е оптимална.¹⁰⁻¹³ Препоръчва се за скрининг на пациенти с висок риск да се използват и двата метода. Ръководство на EGAPP препоръчва генетично тестване на тумори от

всички новодиагностицирани пациенти с КРК, независимо от фамилна история, поради факта, че при 2-4% от тях би се открил наследствен синдром на *Lynch*. Препоръчва се предварително и диагностично тестване за синдром на *Lynch*. Предварителното тестване включва MSI или IHC и тестване за мутации в *BRAF*-гена; определя дали пациентите ще имат нужда от диагностично тестване. Диагностичният тест включва секвениране на *MMR*-гени, характеризиращи синдрома на *Lynch*: *MLH1*, *MSH2*, *MSH6* *PMS2*-гени.¹⁴ Алгоритъмът на тестване се състои от MSI и IHC, последвани от генно секвениране, основано на MSI-H (висока нестабилност) и IHC (липсващи протеини), и/или персонална/фамилна история.¹⁵ **Фамилен колоректален карцином тип X.** Около 40-50% от семействата, изпълняващи критериите Amsterdam за синдром на *Lynch*, не показват *MMR* дефект. Роднини от такива семейства имат по-ниска честота на КРК, отколкото такива от семейства със синдром на *Lynch*. Гени, отговорни за това ново състояние, не са известни и затова повечето пациенти могат да бъдат включени в хетерогенна група на несиндромен фамилен КРК.

Тук „златен стандарт“ е молекулярно-генетична оценка на наследствена мутация за диагностика на КРК синдром.¹


Други фамилни форми на КРК. Към тази категория се отнасят: (1) *PTEN*-асоциирани синдроми (синдром на *Cowden* и синдром на *Vannayap-Riley-Ruvalcaba*); характеризират се с множество хамартоматозни тумори на щитовидна жлеза, млечна жлеза, кожа и гастроинтестинален тракт, висок риск за развитие на малигнени тумори. Възникват при герминативни мутации в *PTEN*-ген; (2) синдром на *Li-Fraumeni* (множество карциноми, включително на дебело черво; дължи се на двуалелни мутации в *PT53*-тумор-супресорен ген); (3) **фамилен гастроинтестинален стромален тумор** (мутации в *KIT* или *PDGFRA*-гени).

Гени аномалии при анален карцином. Налице е силна корелация с HPV инфекции (в 80-85% от болните е диагностициран HPV вирус с PCR техника). От известните около 200 варианти на вируса, 18 са високо рискови типове. Вирусните протеини E6/E7 инактивират два тумор-супресорни гени (съответно *p53* и *pRb*) и модифицират клетъчния имунитет.¹⁶⁻¹⁸

A

При данни за фамилен колоректален карцином, според критерии Amsterdam или ревизирани критерии Bethesda, алгоритъмът за диагностично изследване включва посочените по-долу тестове.

- За фамилна аденоматозна полипоза – ФАП (повече от 100 полипа) /атенюирана фамилна аденоматозна полипоза – АФАП (10-100 полипа): секвенционен анализ и анализ на делеции и дупликации в *APC*-гена;
- за *MUTYH*-свързана полипоза – МСП (10-100 полипа): таргетен мутационен анализ на двете мутации *Y179C* и *G396D* *MUTYH*-гена; при доказване на една мутация изследването продължава със секвениране на *MUTYH*-гена;
- За ювенилен полипозен синдром – ЮПС: секвенционен анализ на *BMPR1A* и *SMAD4*-гени;

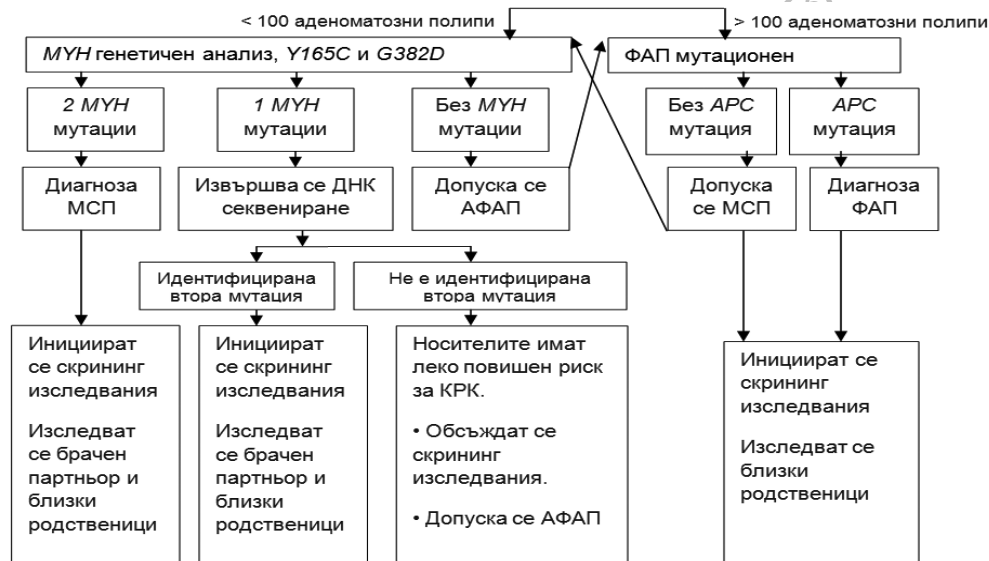
A	<ul style="list-style-type: none">• За синдром на <i>Peutz-Jeghers</i> – <i>PJS</i>: секвенционен анализ на <i>STK11</i>-ген;• За синдром на <i>Lynch</i>: микросателитна нестабилност (<i>MSI</i>) и имунохистохимично тестване на туморна тъкан. При липса на <i>MLH1</i> експресия и <i>MSI</i> се тества за <i>BRAF V600E</i>-мутация. При наличие на <i>BRAF</i> + туморът е спорадичен. При <i>BRAF</i>-негативен тумор се прави анализ на метилиране на <i>MLH1</i>-промотор; ако е метилиран, туморът е спорадичен; ако не е метилиран, се прави мутационен анализ за герминативна мутация в <i>MLH1</i> за установяване на синдром на <i>Lynch</i>. При липсваща експресия на <i>MSH2</i>, <i>MSH6</i> или <i>PMS2</i>-протеини, установена с имунохистохимия, се прави ДНК-анализ на съответния ген в туморна тъкан, периферна кръв или ДНК от парафинови блокчета.• За анален карцином: генотипиране на HPV за определяне на високо рискови варианти на вируса.
B	<ul style="list-style-type: none">▪ При други фамилни форми на колоректален карцином се препоръчва тестване за мутации в <i>TP53</i>, <i>KIT</i> или <i>PDGFRA</i>-гени.
	<ul style="list-style-type: none">▪ Генетично тестване се препоръчва, когато пациентите изпълняват критерии <i>Amsterdam</i> или ревизирани критерии <i>Bethesda</i>.▪ Преди и след генетични изследвания се препоръчва медикогенетична консултация.▪ Необходимо е в България да бъдат създадени лаборатории за генетични тестове на тумори.

Литература

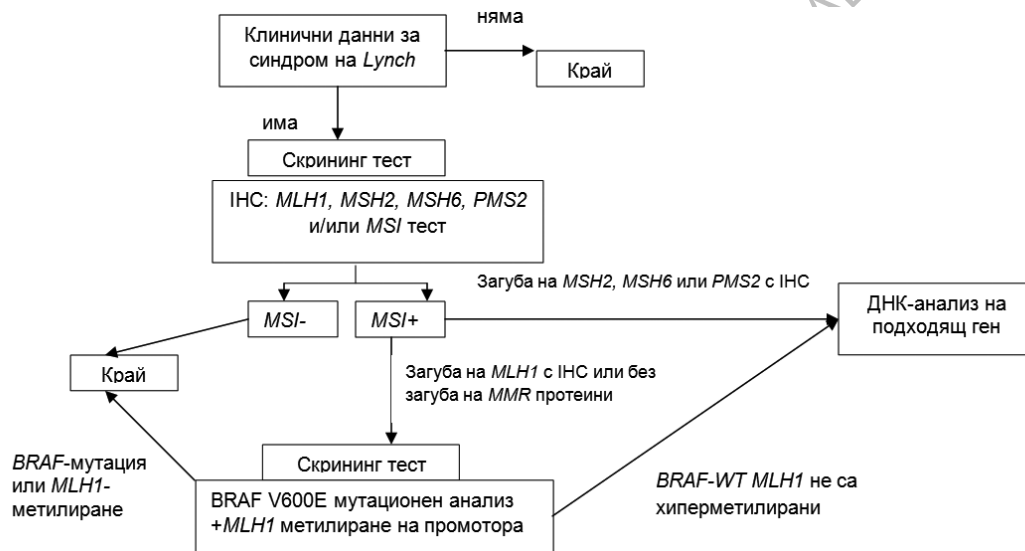
1. Tops CMJ, et al. Introduction to molecular and clinical genetics of colorectal cancer syndromes. *Best Practice & Research Clinical Gastroenterology* 2009; 23: 127-146
2. Friedl W, et al. Can APC mutation analysis contribute to therapeutic decisions in familial adenomatous polyposis? Experience from 680 FAP families. *Gut* 2001; 48: 515.
3. Nielsen M, et al. Genotype-phenotype correlations in 19 Dutch cases with APC gene deletions and a literature review. *Eur J Hum Genet* 2007; 15: 1034.
4. . Cheadle JP, Sampson JR. MUTYH-associated polyposis – from defect in base excision repair to clinical genetic testing. *DNA Repair (Amst)* 2007; 6: 274.
5. Calva-Cerqueira D, et al. The rate of germline mutations and large deletions of SMAD4 and BMPR1A in juvenile polyposis. *Clin Genet* 2009; 75: 79.
6. Hampel H. Genetic testing for hereditary colorectal cancer. *Surg Oncol Clin N Am* 2009; 18: 687-703
7. Hampel H, et al. Feasibility of screening for Lynch syndrome among patients with colorectal cancer. *J Clin Oncol* 2008; 26: 5783
8. Boland CR, et al. A National Cancer Institute Workshop on Microsatellite Instability for cancer detection and familial predisposition: development of international criteria for the determination of microsatellite instability in colorectal cancer. *Cancer Res* 1998; 58: 5248.
9. . Kadyrov FA, et al. Endonucleolytic function of MutLalpha in human mismatch repair. *Cell* 2006; 126: 297
10. Caldes T, et al. Immunohistochemistry and microsatellite instability testing for selecting MLH1, MSH2 and MSH6 mutation carriers in hereditary non-polyposis colorectal cancer. *Oncol Rep* 2004; 12: 621-629.
11. Hendriks YM, et al. Diagnostic approach and management of Lynch syndrome (hereditary nonpolyposis colorectal carcinoma): a guide for clinicians. *CA Cancer J Clin* 2006; 56: 213-225.
12. Lindor NM, et al. Immunohistochemistry versus microsatellite instability testing in phenotyping colorectal tumors. *J Clin Oncol* 2002; 20: 1043-1048.

13. Shia J, et al. Value of immunohistochemical detection of DNA mismatch repair proteins in predicting germline mutation in hereditary colorectal neoplasms. *Am J Surg Pathol* 2005; 29: 96-104.
14. Evaluation of Genomic Applications in Practice and Prevention (EGAPP) working group. Recommendations from the EGAPP working group: genetic testing strategies in newly diagnosed individuals with colorectal cancer aimed at reducing morbidity and mortality from Lynch syndrome. *Genet Med* 2009; 11 (1): 42-65.
15. Belcastro LW. Genetic testing for hereditary colorectal cancer syndromes. *Visible Human Journal of Endoscopy* 2008; 7 (3): 2-5.
16. Glynne-Jones R, et al. Anal cancer: ESMO Clinical Practice Guidelines for diagnosis, treatment and follow-up. *Ann Oncol* 2010; 21 (Suppl 5): v87-92.
17. Glimelius B, et al. Rectal cancer: ESMO Clinical Practice Guidelines for diagnosis, treatment and follow-up. *Ann Oncol* 2010; 21 (Suppl 5): v82-86.
18. Engstrom P, et al. Anal Carcinoma. NCCN Clinical Practice Guidelines in Oncology (NCCN Guidelines™). Version 1.2011.
19. Pritchard C, et al. Colorectal cancer molecular biology moves into clinical practice. *Gut* 2011; 60: 116-129.
20. Croitoru M, et al. Association between biallelic and monoallelic germline MYH gene mutations and colorectal cancer risk. *JNCI J Natl Cancer Inst* 2004; 96 (21): 1631-1634
21. Sun C, et al. A common mutation of the MYH gene is associated with increased DNA oxidation and age-related diseases. *Free Radic Biol Med* 2010; 48 (3): 430-436.

АВТОРСКИ ПРАВА ЗАЩИЩЕНИ
ДА НЕ СЕ ПРОМЕНЯ И РАСПРОСТРАНЯВА



Фигура 1. Алгоритъм за генетично изследване на аденоматозни полипозни синдроми.⁷⁻⁹



Фигура 2. Алгоритъм за генетично изследване на синдром на Lynch.¹⁹

2.4.2. Фармакогеномни/фармакопротеомни предиктивни маркери Драга Тончева, Милка Георгиева

Фармакогеномиката и фармакопротеомиката имат за цел да диференцират молекулни маркери с предиктивна стойност и молекулни мишени за таргетна терапията. Молекулярните механизми на спорадичния колоректален карцином (КПК) се характеризират с генетична нестабилност на туморите, проявена в четири типа: (1) хромозомна нестабилност (CIN); (2) микросателитна нестабилност (MSI); (3) метилиращ фенотип на CpG острови (CIMP); и (4) глобална ДНК-хипометилация.^{1,2} При CIN тумори последователно възникват APC-мутации, нарушения на WNT-сигналния път, активиращи KRAS-мутации в ранни аденоми, загуба на хетерозиготност в 18q (18qLOH) при късни аденоми и TP53-мутации (в съчетание с мутации в PIK3CA, TGFBR2 и SMAD4), които ускоряват малигнения процес. При MSI тумори възникват BRAF-мутации, без да са свързани с 18qLOH или TP53-мутации. Двата сигнални пътя с най-чести нарушения при КПК са Ras/Raf/ERK и PTEN/PI3K/AKT. Селекцията на пациенти за прицелна терапия при метастатичен КПК (мКПК), основана на молекулярни предиктивни маркери, е едно от най-големите предимства на персонализираната медицина.

Предиктивни молекулни маркери. KRAS. Генът за KRAS кодира един от протеините в EGFR-сигналния път, критичен за контрол на клетъчен растеж, диференциация, пролиферация и инвазия. Cetuximab и panitumumab са моноклонални антитела, които разпознават и инактивират екстрацелуларния домейн на EGFR и инхибират целия последващ сигнален път. Двете антитела са одобрени за терапия на мКПК и се използват или като монотерапия, или комбинирани със стандартна химиотерапия при пациенти с KRAS „див тип“ (WT) тумори. Селектирането на пациенти за таргетна терапия, извършено чрез генотипизиране на тумори и идентифициране на KRAS WT, доведе до намаляване на токсичността на химиотерапията и икономическа ефективност.^{3,4} Част от пациентите с KRAS WT тумори не се повлияват от

анти-EGFR терапията, което може да се дължи на мутации в други гени от EGFR-сигналния път (BRAF, PI3K и PTEN), на променена експресия на VEGF, IL8, EGFR и PTGS2 (COX2), на полиморфизми в PTGS2, EGFR и TP53.⁵⁻¹² Около 30-40% от КПК имат мутации в KRAS, които се запазват при метастатичен стадий. Най-често срещани мутации са в 12 и 13 кодон (екзон 2). Те водят до активен протеин и са свързани с резистентност към анти-EGFR моноклонални антитела. Този факт е доказан с голям брой ретроспективни клинични проучвания и с няколко проспективни фаза III изпитвания. Около 40-45% от пациентите с мКПК са с мутирал KRAS и не се повлияват от анти-EGFR терапия.¹³⁻¹⁵ Ръководствата на ASCO, NCCN и ESMO препоръчват всеки мКПК, кандидат за анти-EGFR терапия, да бъде тестиран за оценка на KRAS-мутационен статус и терапията да бъде адаптирана според тази информация. KRAS-мутации в кодони 61/117/146 са маркери за резистентност към анти-EGFR терапия, които се използват в клиниката, но не са напълно валидирани. От друга страна, малък брой пациенти с мутирал KRAS (G13D KRAS мутация в 13 кодон) се повлияват добре от терапия с cetuximab, т.е. не всички KRAS-мутации предсказват в еднаква степен резистентност към анти-EGFR моноклонални антитела.¹⁶ Тези резултати предполагат връзка между наличие на G13D KRAS-мутация и подобрена преживяемост при КПК, резистентен на химиотерапия и третиран с cetuximab.

BRAF. Мутации на BRAF-ген се проявяват в 5-15% от всички КПК, локализирана е в екзон 15 (V600E-субституция) и водят до конститутивна активация на MEK-ERK-сигналния път. Считат се за взаимно изключващи се с KRAS-мутации, представляват силен негативен прогностичен фактор и кандидати за независим биомаркер. Голям брой проучвания показват, че наличието на мутирал BRAF корелира с резистентност към анти-EGFR моноклонални антитела и към BRAF-инхибитори при мКПК, но той не е напълно валидиран предиктивен маркер за таргетна терапия.¹⁷
PIK3CA. Активиращи PIK3CA-мутации се откриват в 10-20% от пациентите с КПК, главно в екзони 9 и 20. Предклинични данни показват резистентност на

колоректални клетъчни линии с *PIK3CA*-мутации към *cetuximab*. Проучване на Европейски консорциум установява, че само мутации от екзон 20 (3%) са статистически свързани с резистентност към анти-EGFR терапии и имат негативен прогностичен ефект спрямо средната преживяемост.¹⁷

PTEN. Генът кодира протеин от PTEN/PI3K/АКТ път, който е продължение на RAS-сигналния път. *PTEN* играе важна роля в туморогенезата. Генът губи експресия при мутации, делеции или метилиране на промотора. *PTEN*-ген с липсваща експресия е предиктивен, но все още невалидиран маркер за резистентност към анти-EGFR базирана терапия на мКПК с *cetuximab*.¹⁸

MCH (MSI). MCH (MSI) е силен прогностичен маркер, но има и предиктивна стойност при използване на адювантна *5-fluorouracil* (5-FU)-базирана терапия при КПК в стадий II. Понастоящем се провеждат проучвания за оценка на ролята на MSI за селекция на таргетни терапии.¹⁹

TS, DPD и ERCC1. Използването на биомаркери, свързани с метаболизма на *5-FU* и *oxaliplatin* (TS, DPD и ERCC1), изисква допълнително валидиране.

UGT1A1*28. Този алел в хомозиготно състояние е предиктивен маркер за токсичност с *irinotecan* в резултат на намален метаболизъм и вече е въведен в клиничната практика.²⁰ Предварителното генотипиране помага


за персонализиране на терапията с *irinotecan* чрез определяне на индивидуална терапевтична доза, намаляване на риск за тежки токсични реакции и удължаване курса на терапията.

Vax. Високо експресиран *Vax* е добър прогностичен и предиктивен маркер. Пациенти с КПК се повлияват добре от *5-FU*-базирани адювантни терапии.²¹

NRAS. Принадлежи на групата на GTP-свързващи протеини, към която е и *KRAS*. Подобно на *BRAF*, мутациите в *NRAS* и *KRAS* взаимно се изключват. Присъствието на *NRAS*-мутации се свързва с липса на отговор към анти-EGFR терапия.

Фармакогеномните проучвания ще разкрият нови комбинации от полиморфизми/мутации, свързани с отговор към химиотерапия или таргетна терапия. Клинично проучване PSIFL, 2011, е базирано на фармакогеномни изследвания и има за цел да установи ефекта от терапия с *irinotecan* (CPT-11) при наличие на полиморфизми в четири ключови ензими, участващи в лекарствения метаболизъм: CYP3A4, UDP-глюкуронозилтрансфераза, карбоксилестераза (CES) и АТФ-касетенно свързани транспортери (ABC).

A	▪ <i>KRAS</i>-мутации в кодони 12/13 от екзон 2, диагностицирани в туморен материал от парафинови блокчета, са предиктивни маркери за резистентност към анти-EGFR терапия.
B	▪ <i>UGT1A1*28</i>-алел в хомозиготно състояние е предиктивен маркер за токсичност на <i>irinotecan</i>. ▪ Свърхекспресия на тимидилат-синтетата е негативен предиктивен маркер за лечение с <i>5-fluorouracil</i>. ▪ <i>BRAF (V600E)</i>-мутация е предиктивен маркер за резистентност към анти-EGFR моноклонални антитела и към <i>BRAF</i>-инхибитори.

C	<ul style="list-style-type: none"> ▪ <i>KRAS</i>-мутации в кодони 61/117/146 са маркери за резистентност към анти-EGFR терапия при метастатичен колоректален карцином. ▪ <i>PIK3CA</i>-активиращи мутации в екзон 20 корелират с резистентност към терапия с <i>cetuximab</i> при метастатичен колоректален карцином. ▪ <i>PTEN</i>-ген с липсваща експресия е предиктивен маркер за резистентност към <i>cetuximab</i>-базирана терапия при метастатичен колоректален карцином. ▪ Полиморфизми в <i>MMR</i>-гени са предиктивен маркер за ефект на адювантна <i>5-fluorouracil</i>-базирана терапия при колоректален карцином в стадии II.
D	<ul style="list-style-type: none"> ▪ <i>NRAS</i>-мутации са вероятен предиктивен маркер за липса на отговор към анти-EGFR терапия.
	<ul style="list-style-type: none"> ▪ Туморите на всички пациенти с колоректален карцином трябва да бъдат тествани за оценка на <i>KRAS</i>-мутационен статус. Изследването се извършва на материал от тумор, включен в парафинов блок, или на свеж туморен материал. ▪ Мутационният анализ на <i>KRAS</i>-ген се състои в изследване на седем соматични мутации в кодони 12/13 (с CE маркиран диагностичен кит). ▪ Необходимо е в България да се създадат условия за изследване на фармакогеномни предиктивни маркери.

Литература

1. Desch C, et al. Colorectal Cancer Surveillance: 2005 Update of an American Society of Clinical Oncology Practice Guideline. *J Clin Onc* 2005; 23 (33): 8512-8519.
2. Ashkora H, et al. Distinct Genetic Alterations in Colorectal Cancer. *PLoS ONE* 2010; 5 (1): e8879.
3. Kulendran M, et al. Predictive and prognostic factors in colorectal cancer: A personalized approach. *Cancers* 2011; 3: 1622-1638.
4. ASCO Provisional Clinical Opinion: Testing for *KRAS* gene mutations in patients with metastatic colorectal carcinoma to predict response to anti-epidermal growth factor receptor monoclonal antibody therapy. (<http://jco.ascopubs.org/cgi/reprint/JCO.2009.21.9170v1>)
5. Pritchard C, et al. Colorectal cancer molecular biology moves into clinical practice. *Gut* 2011; 60: 116-129.
6. Taberero J, et al. Pharmacogenomic and pharmacoproteomic studies of cetuximab in metastatic colorectal cancer: Biomarker analysis of a phase I dose-escalation study. *J Clin Oncol* 2010; 28 (7): 1181-1189.
7. Di Nicolantonio F, et al. Wild-type BRAF is required for response to panitumumab or cetuximab in metastatic colorectal cancer. *J Clin Oncol* 2008; 26: 5705-5712.
8. Perrone F, et al. PI3KCA/PTEN deregulation contributes to impaired responses to cetuximab in metastatic colorectal cancer patients. *Ann Oncol* 2009; 20: 84-90.

9. Vallbohmer D, et al. Molecular determinants of cetuximab efficacy. *J Clin Oncol* 2005; 23: 3536-3544.
10. Vincenzi B, et al. Circulating VEGF reduction, response and outcome in advanced colorectal cancer patients treated with cetuximab plus irinotecan. *Pharmacogenomics* 2007; 8: 319-327.
11. Oden-Gangloff A, et al. TP53 mutations predict disease control in metastatic colorectal cancer treated with cetuximab-based chemotherapy. *Br J Cancer* 2009; 100: 1330-1335.
12. Savas S, et al. dbCPCO: A Database of Genetic Markers Tested for Their Predictive and Prognostic Value in Colorectal Cancer. *Human Mutation* 2010; 31 (8): 901-907.
13. Van Cutsem E, et al. Cetuximab and chemotherapy as initial treatment for metastatic colorectal cancer. *N Engl J Med* 2009; 360: 1408-1417.
14. Karapetis CS, et al. K-ras mutations and benefit from cetuximab in advanced colorectal cancer. *N Engl J Med* 2008; 359: 1757-1765.
15. Douillard JY, et al. Randomized, phase III trial of panitumumab with infusional fluorouracil, leucovorin, and oxaliplatin (FOLFOX4) versus FOLFOX4 alone as first-line treatment in patients with previously untreated metastatic colorectal cancer: the PRIME study. *J Clin Oncol* 2010; 28: 4697-4705.
16. De Roock W, et al. Association of KRAS p.G13D mutation with outcome in patients with chemotherapy-refractory metastatic colorectal cancer treated with cetuximab. *JAMA* 2010; 304: 1812-1820.
17. National Comprehensive Cancer Network NCCN Guidelines Version 2.2011. Colon Cancer
18. Pierre Laurent-Puig et al. Analysis of PTEN, BRAF, and EGFR status in determining benefit from cetuximab therapy in wild-type KRAS metastatic colon cancer. *J Clin Oncol* 2009; 27 (35): 5924-5930.
19. Dienstmann R, et al. Molecular predictors of response to chemotherapy in colorectal cancer. *The Cancer J* 2011; 17: 114-126.
20. Shulman K, et al. Clinical implications of UGT1A1*28 genotype testing in colorectal cancer patients. *Cancer* 2011; 117 (14): 3156-3162.
21. Katkooi V, et al. Bax expression is a candidate prognostic and predictive marker of colorectal cancer. *J Gastrointest Oncol* 2010; 1: 76-89.
22. Tejpar S, et al. Prognostic and Predictive Biomarkers in Resected Colon Cancer: Current Status and Future Perspectives for Integrating Genomics into Biomarker Discovery. *The Oncologist* 2010; 15: 390-404.

Таблица 1. Предиктивни биомаркери за селекция на лекарства (по S. Tejpar и C. Pritchard).

Биомаркер	Честота на мутации	Селекция на лекарство	Доказателства	Статус
KRAS-мутации в кодони 12/13	40%	Резистентност към анти-EGFR терапия	Валидиран	Използва се в рутинната практика
KRAS-мутации в кодони 61/117/146	1%	Предиктивен маркер за вероятна резистентност към анти-EGFR терапия	Умерени	Използват се в клиниката, но не са напълно валидирани
BRAF-мутация V600E	10%	Предиктивен маркер за вероятна резистентност към анти-EGFR терапия и към BRAF инхибитори	Умерени	Използва се в клиниката, но не е напълно валидиран
PIK3CA-мутации	20%	Може да предскаже резистентност към анти-EGFR терапия	Ограничени	Няма готов тест, не се използва клинично
PTEN-загуба	30%	Може да предскаже резистентност към анти-EGFR терапия	Ограничени	Няма готов тест, не се използва клинично
MSI-H туморен фенотип (или dMMR)	15%	Може да предскаже резистентност към 5-FU и добър ефект на irinotecan	Умерени	Не се използва още клинично
18qLOH/SMAD4-загуба	50%	Може да предскаже резистентност към 5-FU	Умерени	Няма готов тест, не се използва клинично
Торo1 ниска активност	50%	Може да предскаже резистентност към irinotecan	Ограничени	Няма готов тест, не се използва клинично

2.5. Лабораторни изследвания


2.5.1. Серумни туморни маркери

Жасмина Михайлова, Марчела Колева

Карциноембрионален протеин (CEA). Той е единот най-използваните в практиката и от най-проучваните серумни туморни маркери при болни с колоректален карцином (КРК). Високи нива на CEA ($> 2.5 \text{ ng/ml}$) се установяват при 28% от болни със стадий Duke A, 45% – с Duke B, 75% – с Duke C и 84% – с Duke D. При използване на cut-off point от 5 ng/ml разпределението на болните са съответно 3%, 25%, 45% и 65% за стадии Duke A, B, C и D.¹ Други проучвания съобщават относително добра специфичност, но много ниска чувствителност, т.е. много доброкачествени болести, както и аденокарцином с друга локализация, водят до увеличени серумни концентрации на CEA (Табл. 1).³⁻⁵ Предоперативно изследване на CEA е свързано с по-точно стадиране и планиране на оперативно лечение. Проучвания подкрепят валидността на предоперативно изследване на CEA като прогностичен фактор за преживяемост при КРК.⁵⁻⁷ При болни с ректален карцином (РК) мултивариантен анализ потвърждава прогностична сила на предоперативни нива на CEA дори когато моделът се контролира за стадий на болестта и за степен на малигненост.⁷ Наличието на високи предоперативни нива доказват необходимост от проследяване на CEA в периода след оперативно лечение. Измерването на CEA преди резекция по повод чернодробни или белодробни метастази, както и преди криохирургия, също има прогностична стойност.⁸ Според Европейската група по туморни маркери (EGTM) стойностите на CEA могат да се различават в различни лаборатории и различни страни.⁹ Мета-анализ на 13 рандомизирани проучвания за системна терапия при метастазирал КРК установява, че когато лечението стартира при безсимптомни пациенти, прогнозата се подобрява сигнификантно.¹⁰ Мониторирание на CEA е изключително важно за идентифициране на безсимптомни пациенти с рецидивирала/метастазирала болест, чието ранно лечение води до удължаване на преживяемостта. Ползата от интензивно проследяване, водещо до снижаване на смъртността, се потвърждава допълнително от три мета-анализа: компютър-томография

(на всеки три месеца през първа година, последвано от веднъж годишно) и CEA (на всеки три месеца през първа година, последвано от веднъж на всеки шест месеца) води до достоверно по-ранно диагностициране на рецидиви и удължаване на преживяемостта.¹⁰⁻¹² Един от мета-анализите доказва, че честота на безсимптомно рецидивирание/метастазирание е по-висока при болни, подложени на интензивно проследяване, а достоверно повлияване на преживяемостта се регистрира само в проучвания, където интензивно е мониториран CEA и са осъществени образни изследвания на черен дроб.¹¹ В друг от мета-анализите общата петгодишна преживяемост за интензивно проследяване и контролна група е съответно 72.1% и 63.7% ($p \leq 0.0001$).¹³ Третият мета-анализ доказва, че интензивното проследяване подобрява преживяемостта, само ако в него е включено изследване на серумен CEA.¹⁴ Показване на стойността на CEA по време на системна противотуморна терапия на метастазирал КРК означава прогресия и налага преоценка на стадия и терапевтичното поведение. Изключение е т.нар. транзиторно покачване на CEA скоро след започване на химиотерапия, свързано с лекарствено-индуцирани промени в чернодробната функция.¹⁵ Обострен гастрит или стомашна язвена болест, чернодробно страдание, захарен диабет и всеки остър или хроничен възпалителен процес също могат да доведат до повишаване на CEA.¹⁶ Фалшиво позитивни резултати са налице в 7-17%, а фалшиво отрицателни – в 40%.¹⁷ При болни с нормална предоперативна стойност тласък на болестта може да позитивира маркера в 44%.¹⁷ Карбохидратен антиген СА 19-9. Настоящите литературни данни са недостатъчни, за да препоръчат този маркер за скрининг, диагноза, стадиране, проследяване или мониториране на ефекта от лечение при болни с КРК.¹⁷

Антиген на плоскоклетъчен карцином (SCCAg). Този туморен маркер се експресира от анален карцином, но клиничното му значение за прогноза и проследяване не е установено. Резултати от едно ретроспективно проучване показват, че серумни нива преди лечение корелират със стадия на болестта (Т и/или с N) и могат да бъдат използвани за планиране на лечение.¹⁸

A	<ul style="list-style-type: none"> ▪ Карциноембрионалният антиген протеин (CEA) се препоръчва за постоперативно проследяване, като индикатор за рецидив на болестта.
B	<ul style="list-style-type: none"> ▪ Карциноембрионалният антиген протеин (CEA) не се препоръчва за скрининг на колоректален карцином. ▪ Препоръчва се предоперативно изследване на CEA, като прогностичен маркер. ▪ Не се препоръчва използване на CEA за селекция на пациенти за адювантна терапия. ▪ При болни с метастазирал колоректален карцином, провеждащи системна химиотерапия/таргетна терапия, CEA се препоръчва като маркер на избор за проследяване на ефекта от лечение. Препоръчва се изследване преди започване на системна терапия и на всеки един-три месеца по време на активно лечение. ▪ Персистиращи високи серумни нива на CEA по време на химиотерапия налагат терапевтична преоценка, дори при липса на образни доказателства за прогресия.
D	<ul style="list-style-type: none"> ▪ За планиране на лечение на анален карцином могат да бъдат използвани серумни нива на SCCAg (SquamoCellular Cell antigen). ▪ CA 19-9 е подпомагащ туморен маркер при високи предоперативни нива.
	<ul style="list-style-type: none"> ▪ При пациенти с колоректален карцином трябва предоперативно да се изследват серумни нива на CEA с цел подпомагане на стадиране и хирургично планиране. ▪ Постоперативно изследване на CEA трябва да се осъществява на всеки три месеца в продължение на поне три години при болни със стадий II-III. ▪ По време на системна противотуморна лекарствена терапия на метастазирала болест трябва да се мониторира CEA, като маркер за оценка на лечебен ефект. ▪ При интерпретиране на CEA трябва да се има предвид ятрогенно покачване на стойности на четвърта-шеста седмица от начало на химиотерапия.

Литература

1. Wanebo HJ, et al. Preoperative carcinoembryonic antigen level as a prognostic indicator in colorectal cancer. *N Eng J Med* 1978; 229: 448-451.
2. Palmqvist R, et al. Prediagnostic levels of carcinoembryonic antigen and CA 242 in colorectal cancer: A matched case-control study. *Dis Colon Rectum* 2003; 46: 1538-1544.
3. Macdonald JS. Carcinoembryonic antigen screening: Pros and cons. *Semin Oncol* 1999; 26: 556-560.
4. Fletcher RH. Carcinoembryonic antigen. *Ann Int Med* 1986; 104: 66-73.

5. Chen CC, et al. Is it reasonable to add preoperative serum level of CEA and CA19-9 to staging for colorectal cancer? *J Surg Res* 2005; 124: 169-174.
6. Park YJ, et al. Prognostic factors in 2230 Korean colorectal cancer patients: Analysis of consecutively operated cases. *World J Surg* 1999; 23: 721-726.
7. Park YJ, et al. Experience of 1446 rectal cancer patients in Korea and analysis of prognostic factors. *Int J Colorectal Dis* 1999; 14: 101-106.
8. Ueno H, et al. Indicators for treatment strategies of colorectal liver metastases. *Ann Surg* 2000; 231: 59-66.
9. Duffy MJ, et al. Clinical utility of biochemical markers in colorectal cancer: European Group on Tumour Markers (EGTM) guidelines. *Eur J Cancer* 2003; 39: 718-727.
10. Renehan AG, et al. Impact on survival of intensive follow up after curative resection for colorectal cancer: Systematic review and meta-analysis of randomised trials. *BMJ* 2000; 324: 813-821.
11. Figueredo A, et al. Follow-up of patients with curatively resected colorectal cancer: A practice guideline. *BMC Cancer* 2003; 3: 26-34.
12. Jeffery GM, et al. Follow-up strategies for patients treated for non-metastatic colorectal cancer [Cochrane Database System Review]. Oxford, United Kingdom, Cochrane Library, 2002 (CD002200).
13. Rosen M, et al. Follow-up of colorectal cancer: A meta-analysis. *Dis Colon Rectum* 1998; 41: 1116-1126.
14. Bruinvels DJ, et al. Follow-up of patients with colorectal cancer, a meta-analysis. *Ann Surg* 1994; 219: 174-182.
15. Sorbye H, Dahl O. Carcinoembryonic antigen surge in metastatic colorectal cancer patients responding to oxaliplatin combination chemotherapy: Implications for tumor marker monitoring and guidelines. *J Clin Oncol* 2003; 21: 4466-4467.
16. American Society of Clinical Oncology Tumor Markers Expert Panel: Clinical practice guidelines for the use of tumor markers in breast and colorectal cancer. *J Clin Oncol* 1996; 14: 2843 -2877.
17. Locker G, et al. ASCO 2006 Update of Recommendations for the Use of Tumor Markers in Gastrointestinal Cancer. *J Clin Oncol* 2006; 24: 5313-5327.
18. Swampillai A, et al. A single centre study of utility of squamous cell carcinoma antigen in epidermoid carcinoma of the anal canal and margin (ECACM) treated with chemoradiation (CRT). *J Clin Oncol* 2009; 27 (Suppl 15): Abstr 4117.

ДА НЕ СЕ ПРОМЕНЯ ИЛИ РАЗМНОЖАВА
АВТОРСКИ ПРАВА ЗАЩИЩАВАТ


2.5.2. Тестове за HIV и CD4 при анален карцином

Жасмина Михайлова, Марчела Колева

Рискови фактори за анален карцином. Честотата на анален карцином (АК) е по-висока при мъже, практикуващи анален секс, отколкото при мъже, позитивни за човешки имунодефицитен вирус (HIV).^{1, 2} Идентифицирани са няколко рискови фактори за АК: персистиращи инфекции с човешки папилома-вирус (HPV), цервикална дисплазия или карцином, тютюнопушене, HIV-серопозитивност, нисък брой на CD4, анални полови сношения и имunosупресивни състояния след органа трансплантация.³ Тестване за HIV трябва да се извършва при хомосексуални мъже и при всички, които са рискови за HIV-инфекция.^{4, 5} Честотата на анална интраепителна неоплазия при хомосексуални мъже с HIV-инфекция е над 36%, а HIV-позитивни болни са с по-висока вероятност за инфекция с повече от един подвид на HPV и с много по-често наличие на HPV-свързана плоскоклетъчна интраепителна анална неоплазия с висока степен.^{6, 7} Последната показва обратна корелация с броя на CD4.⁸ В няколко популационни проучвания за връзка между HIV-инфекция и АК се установява, че по-висок риск съществува

при мъже и жени със синдром на придобита имунна недостатъчност (AIDS), въпреки че не се доказва корелация с брой на CD4 < 200/mm³.⁹ Злокачествени болести, свързани с HPV, не зависят от HIV-имunosупресия, не се редуцират от активна антиретровирусна терапия, а са резултата на все още неизвестни фактори.^{1, 9} Понастоящем HIV-позитивни болни живеят по-дълго и имат по-голяма експозиция на HPV.⁷

Специфики при HIV-позитивен АК. Според ретроспективни проучвания HIV-инфекция е свързана с поява на септични състояния, по-изразена токсичност от комбинирана химиолъчетерапия и от химиотерапия при метастатична болест.¹ Приложение на режим *5-fluorouracil/mitomycin* плюс лъчелечение води до остра токсичност (мукозити и перинеална кожна реакция), причина за прекъсване на лечение.^{11, 12} Изследователите обясняват по-тежката токсичност при болни с HIV-инфекция като резултат от имунната супресия. Предлечебен брой на CD4 < 200/mm³ корелира с поява на повече и по-високостепенни странични действия в сравнение с нива на CD4 ≥ 200/mm³.¹³ Приложение на активна антиретровирусна терапия редуцира токсичността от химиолъчетерапия и снижава отлагането на терапевтични процедури.¹⁴

B	При индивиди със сексуално-предавани инфекции се препоръчва стриктно следене за поява на анален карцином.
C	<ul style="list-style-type: none">▪ Препоръчва се мониториране на лечението на болни с имunosупресия, индуцирана от HIV-инфекция, поради висок риск за поява на анален карцином.▪ Препоръчва се изследване на изходни стойности на CD4 < 200/mm³ при болни с анален карцином и HIV-инфекция, като маркер за токсичност при съчетана лъчехимиолечение.
	<ul style="list-style-type: none">▪ Лечебната стратегия при болни с анален карцином и с HIV-инфекция трябва да се индивидуализира според общо състояние, брой на CD4, приложение и токсичност на антиретровирусна активна терапия.▪ Всяко модифициране на лечебната схема с оглед намаляване на токсичността би следвало да се дискутира с пациента, изяснявайки факта, че водят до снижение на процента на туморен отговор.

Литература

1. Uronis H, Bendell J. Anal Cancer: An Overview. *The Oncologist* 2007; 12: 524-534.
2. Ryan D, et al. Carcinoma of the anal canal. *N Eng J Med* 2000; 342: 792-800.
3. Welton M, et al. The etiology and epidemiology of anal cancer. *Surg Oncol Clin N Am* 2004; 13: 263-275.
4. Frish M, et al. Sexually transmitted infection as a cause of anal cancer. *N Engl J Med* 1997; 337: 1350-1358.
5. Glynne-Jones R, et al. Anal cancer: ESMO Clinical recommendations for diagnosis, treatment and follow-up. *Ann Oncol* 2010; 21 (Suppl. 5): v87-v92.
6. Clark M, et al. Cancer of the anal canal. *Lancet Oncol* 2004; 5: 149-157.
7. Palefsky J. Human papilloma virus infection and anogenital neoplasia in human immunodeficiency virus-positive men and women. *J Natl Cancer Inst Monogr* 1998; 23: 15-20.
8. Critchlow C, et al. Prospective study of high grade and squamous intraepithelial neoplasia in a cohort of homosexual men: Influence of HIV infection, immunosuppression and human papilloma virus infection. *AIDS* 1995; 9: 1255-1262.
9. Frisch M, Goodman M. Human papillomavirus-associated carcinomas in Hawaii and the mainland US. *Cancer* 2000; 88: 1464-1469.
10. Chiao E, et al. A population-based analysis of temporal trends in the incidence of squamous anal canal cancer in relation to HIV epidemic. *J Acquir Immune Defic Syndr* 2005; 40: 451-455.
11. Bottomley D, et al. Epidermoid anal cancer in HIV infected patients. *Clin Oncol (R Coll Radiol)* 1996; 8: 319-322.
12. Cleator S, et al. Treatment of HIV-associated invasive anal cancer with combined chemoradiation. *Eur J Cancer* 2000; 36: 754-758.
13. Hoffman R, et al. The significance fo pretreatment CD4 count on the outcome and treatment tolerance of HIV-positive patients with anal cancer. *Int J Radit Oncol Biol Phys* 1999; 44: 127-131.
14. Place R, et al. Outcome analysis of HIV-positive patients with anal squamous cell carcinoma. *Dis Colon Rectum* 2001; 44: 506-512.

РАЗДЕЛ 3
СТАДИРАНЕ



3. Стадиране

3.1. TNM-стадиране на колоректален карцином

Димитър Стойков

Международната система за стадиране на туморите е създадена от International Union Against Cancer (UICC) и е известна като TNM-система (класификация). Тя е двойна система, оценяваща едновременно клинично и патологично отнасяне на туморите. Клиничната класификация (cTNM) служи за избор на стратегия за лечение, а патологичната (pTNM) – за оценка на прогнозата за преживяемост на пациента. Категорията *T* визира големината на първичния тумор, *N* – лимфни възли, ангажирани от туморни клетки, и *M* – далечни метастази. Понастоящем се използва Седма редакция на TNM-класификация от 2009 г.^{1,5}

Категория T: Tx – първичния тумор не може да се прецени; T0 – няма доказателство за първичен тумор; Tis – карцином *in situ* (интраепителна инвазия или инвазия в lamina propria); T1 – тумор, инфилтриращ субмукоза; T2 – тумор, инфилтриращ muscularis propria; T3 – тумор, инфилтриращ субсероза или към непокрита с перитонеум периколични и периректални тъкани; T4 – тумор, директно инфилтриращ други органи или структури и/или перфориращ висцерален перитонеум: T4a – тумор, перфориращ висцерален перитонеум; T4b – тумор, директно инфилтриращ други органи и структури.

Категория N: Nx – регионалните лимфни възли не могат да бъдат преценени; N0 – няма метастази в регионални лимфни възли; N1 – метастази в 1-3 регионални лимфни възли; N1a – метастази в един регионален лимфен възел; N1b – метастази в 2-3 регионални лимфни възли; N1c – туморни депозити или сателити в субсероза или в непокритата с перитонеум периколична или периректална съединителна тъкан, без метастази в регионални лимфни възли; N2 – метастази в 4 или повече регионални лимфни възли; N2a – метастази в 4-6 регионални лимфни възли; N2b – метастази в 7 или повече регионални лимфни възли.

Категория M: M0 – липсват далечни метастази; M1 – наличие на далечни метастази; M1a – метастази, ограничени в един орган (черен дроб, бял

дроб, ячник, нерегионални лимфни възли); M1b – метастази в повече от един орган или перитонеум.

Групиране по статии: Стадий 0 – Tis N0 M0: (carcinoma in situ); Стадий I – T1, T2 N0 M0; Стадий II – T3, T4 N0 M0; Стадий IIA – T3 N0 M0; Стадий IIB – T4a N0 M0; Стадий IIC – T4b N0 M0; Стадий III – T^{всяко} N1, N2 M0; Стадий IIIA – T1, T2 N1 M0; T1 N2a M0; Стадий IIIB – T3, T4a N1 M0; T2, T3 N2a M0; T1, T2 N2b M0; Стадий IIIC – T4a N2a M0; T3, T4a N2b M0; T4b N1, N2 M0; Стадий IVA – T^{всяко} N^{всяко} M1a; Стадий IVB: T^{всяко} N^{всяко} M1b.

Лимфни колектори на дебело черво: Първи лимфен колектор – метастази в епиколични и параколични лимфни възли, дистално и проксимално от тумора до 5 cm; втори лимфен колектор – епиколични и параколични лимфни възли дистално и проксимално от тумора на 5 до 10 cm, а също и лимфогенни метастази по хода на a. ileocolica, a. colica dextra, a. colica media, a. colica sinistra или a. sigmoideae; трети лимфен колектор – лимфогенни метастази над 10 cm в страни от тумора, в основа на a. ileocolica, a. colica dextra, a. colica media или a. mesenterica inferior; към тази група спадат и лимфогенни метастази, разположени в хилус на слезка, инфрапилорично и по хода на голяма кривина на стомах; четвърти лимфен колектор – метастази в лимфни възли извън гореописаните обичайни колектори.

Лимфни колекторина ректум. Регионални лимфни възли: периректални (лимфни възли в мезоректум, латерални сакрални, пресакрални, сакрални промонторни, средноректални – по хода на a. rectalis media, долноректални – по хода на a. rectalis inferior); по хода на a. rectalis superior; по хода на a. mesenterica inferior; по хода на a. iliaca interna (метастази по хода на a. iliaca externa и a. iliaca communis се класифицират като далечни).

Лимфни колектори при карцином в проксимална трета на ректум: първи лимфен колектор – метастази до 6 cm проксимално от тумор и до 3 cm дистално от него в мезоректум; втори лимфен колектор – метастази на 6 до 10 cm проксимално и на 3 до 6 cm дистално от тумора в мезоректум; трети лимфен колектор – метастази в основата на a. mesenterica inferior, параортално до бъбречни съдове; метастази извън описаните колектори.

Лимфни колектори при карцином в средна трета на ректум: първи лимфен колектор – метастази на 5 cm проксимално и 2 cm дистално от

тумора; *втори лимфен колектор* – метастази на 5 до 10 cm проксимално и 2 до 4 cm дистално от тумора; *трети лимфен колектор* – метастази във възли по a. mesenterica inferior, a. iliaca interna, a. obturatoria, a. sacralis mediana; *метастази извън описаните колектори. Лимфни колектори при карцином в дистална трета на ректум:* първи лимфен колектор –

метастази на 5 cm проксимално и 2 cm дистално от тумора; *втори лимфен колектор* – метастази на 5 до 10 cm проксимално и 2 до 4 cm дистално от тумора, по хода на a. rectalis media и a. iliaca interna; *трети лимфен колектор* – метастази по хода на a. iliaca communis, a. mesenterica inferior; *метастази извън описаните колектори.*

A

▪ Стадирането на колоректалния карцином според Седма редакция на TNM-класификацията на малигнените тумори от 2009 г. корелира с прогнозата и определя избора на лечение.



▪ Всеки пациент с колоректален карцином трябва задължително да се стадира според Седма редакция на TNM-класификация на малигнени тумори от 2009 г.

Литература

1. TNM Classification of malignant tumours. Seventh Edition. Ed: L. Sobin, M. Gospodarowicz, C. Wittekind. Blackwell Publishing Ltd. Oxford 2010.
2. Glimelius B, et al. Rectal cancer: ESMO Clinical recommendations for diagnosis, treatment and follow-up. *Ann Oncol* 2010; 21 (Suppl. 5): v82-86.
3. Bulgarian national cancer registry: Cancer incidence in Bulgaria 2005. Editor: Valerianova Z, Vukov M, Dimitrova N. AVIS-24, Sofia, 2008.
4. Scottish Intercollegiate Guidelines Network. Management of colorectal cancer. March 2003. www.sign.ac.uk.
5. American Joint Committee on Cancer (AJCC), Chicago, Illinois. Staging Manual, Seventh Edition (2010), published by Springer-Verlag, New York, www.cancerstaging.net.

3.2. TNM-стадиране на анален карцином

Димитър Стойков

За стадиране на анален карцином понастоящем се използва Седма редакция на TNM-класификация от 2009 г.^{1, 5}

Категория Т: Тх – първичният тумор не може да се прецени; Т0 – няма доказателство за първичен тумор; Тis – карцином in situ, високостепенна плоскоклетъчна интраепителна лезия (HSIL), анална интраепителна неоплазия II-III (AIN II-III); Т1 – тумор с размер от 2 cm или по-малко; Т2 – тумор с размер над 2 cm, но не по-голям от 5 cm; Т3 – тумор по-голям от 5 cm; Т4 – тумор с всякакъв размер, инфилтриращ съседни органи, като влагалище, уретра, пикочен мехур (директна инвазия **единствено** в ректална стена, перианална кожа, подкожна тъкан или сфинктерен мускул не се класифицира като Т4).

Категория N: Nx – регионалните лимфни възли не могат да бъдат преценени; N0 – няма метастази в регионални лимфни възли; N1 – метастази в периректални лимфни възли; N2 – едностранни метастази в лимфни възли по хода на а. iliaca interna и/или ингвинални лимфни възли; N3 – метастази в периректални и ингвинални лимфни възли и/или в билатерални лимфни възли по хода на а. iliaca interna и/или в билатерални ингвинални лимфни възли.

Категория M: M0 – липсват далечни метастази; M1 – наличие на далечни метастази:

Групиране по стадии:

Стадий 0 – Тis N0 M0;

Стадий I – Т1 N0 M0;

Стадий II – Т2, Т3 N0 M0;

Стадий IIIA – Т1, Т2, Т3 N1 M0; Т4 N0 M0;

Стадий IIIB – Т4 N1 M0; Т_{всяко} N2, N3 M0;

Стадий IV – Т_{всяко} N_{всяко} M1.

A

▪ Стадирането на анален карцином според Седма редакция на TNM-класификацията на малигнените тумори от 2009 г. корелира с прогнозата и определя избора на лечение.



▪ Всеки пациент с анален карцином трябва задължително да се стадира според Седма редакция на TNM-класификация на малигнени тумори от 2009 г.

Литература

1. TNM Classification of malignant tumours. Seventh Edition. Ed: L. Sobin, M. Gospodarowicz, C. Wittekind. Blackwell Publishing Ltd. Oxford 2010.
2. Glynne-Jones R, et al. Anal cancer: ESMO Clinical recommendations for diagnosis, treatment and follow-up. *Ann Oncol* 2010; 21 (Suppl. 5): v87-92.
3. Bulgarian national cancer registry: Cancer incidence in Bulgaria 2005. Editor: Valerianova Z, Vukov M, Dimitrova N. AVIS-24, Sofia, 2008.
4. Scottish Intercollegiate Guidelines Network. Management of colorectal cancer. March 2003. www.sign.ac.uk.
5. American Joint Committee on Cancer (AJCC), Chicago, Illinois. Staging Manual, Seventh Edition (2010), published by Springer-Verlag, New York, www.cancerstaging.net

3.3. Количествена оценка на общо състояние (пърформанс статус)

Красимир Койнов

Определяне на общото състояние (пърформанс статус, performance status, PS) в онкологията е опит за количествена оценка на общото състояние на пациента. Въз основа на стойността на PS се определя дали болният е показан за противотуморно лечение, дали е необходима корекция на дозата, какъв да е обемът на палиативни грижи, а в клинични изпитвания служи за мярка на качество на живот.

Най-често използвани международни скали за PS са тези на *Karnofsky*¹ и *ECOG/WHO/Zubrod*², а в детска възраст – скала на *Lansky*³.

Скала на Karnofsky

- 100% – нормално състояние, без оплаквания, без белези на болест
- 90% – възможност за нормална активност, няколко симптома или белези на болест
- 80% – нормална активност с известна трудност, симптоми и белези на болест
- 70% – може да се грижи за себе си, невъзможност за нормална активност или труд
- 60% – нуждае се от малко помощ, може да извършва по-голяма част от грижите за себе си
- 50% – нуждае се често от помощ, нуждае се често от медицински грижи
- 40% – неспособен, нуждае се от специални грижи и помощ
- 30% – крайно неспособен, показан за хоспитализация, но без риск за живот
- 20% – тежко болен, спешна нужда от хоспитализация, нуждае се от поддържащи мерки или лечение
- 10% – морибунден, бързо прогресиращи процеси на фатална болест
- 0% – смърт.

Скала на ECOG/WHO/Zubrod

- 0 – без симптоми (напълно активен, може да извършва всички дейности от преди разболяването без ограничения)
- 1 – със симптоми, но напълно амбулаторен (ограничения във физическата активност, но възможност за извършване на лека работа, например лека домашна дейност или работа в офис)
- 2 – със симптоми, < 50% от деня прекарва на легло (амбулаторен, възможност да се грижи изцяло за себе си, но невъзможност за каквато и да е трудова дейност)
- 3 – със симптоми, > 50% от деня прекарва на легло, но не е прикован към леглото (възможност само за ограничени грижи за себе си)
- 4 – прикован към леглото (напълно неспособен, невъзможност да се грижи за себе си, напълно прикован към леглото или стола)
- 5 – смърт

Сравнение. Валидирано сравнение между скалите на *Karnofsky* и *Zubrod* е проведено в голяма група пациенти⁴:

- *Zubrod* 0 е равно на *Karnofsky* 100; 90–100
- *Zubrod* 1 е равно на *Karnofsky* 80–90; 70–80
- *Zubrod* 2 е равно на *Karnofsky* 60–70; 50–60
- *Zubrod* 3 е равно на *Karnofsky* 40–50; 30–40
- *Zubrod* 4 е равно на *Karnofsky* 20–30; 10–20.

A

- Скалите за общо състояние (пърформанс статус) по *Karnofsky* и/или *Zubrod* се използват за оценка на развитието на болестта и отражението му върху ежеднезната дееспособност на болните.
- Количествената оценка на общото състояние (пърформанс статус) има прогностична и предиктивна стойност.



- **При всички пациенти с колоректален и анален карцином се извършва задължителна оценка на общо състояние (пърформанс статус) по скалите на *Karnofsky* и/или *Zubrod*.**

Литература

1. Karnofsky DA, Burchenal JH. (1949). "The Clinical Evaluation of Chemotherapeutic Agents in Cancer." In: MacLeod CM (Ed), *Evaluation of Chemotherapeutic Agents*. Columbia Univ Press 1949. Page 196.
2. Oken MM, Creech RH, Tormey DC, *et al.* (1982). Toxicity and response criteria of the Eastern Cooperative Oncology Group. *Am. J. Clin. Oncol*1982; 5 (6): 649-655.
3. Lansky SB, *et al.* The measurement of performance in childhood cancer patients. *Cancer* 1987; 60 (7): 1651-1656.
4. Buccheri G, *et al.* Karnofsky and ECOG performance status scoring in lung cancer: a prospective, longitudinal study of 536 patients from a single institution. *Eur J Cancer* 1996; 32A (7): 1135-1141.

АВТОРСКИ ПРАВА
ДА НЕ СЕ ПРОМЕНЯТ

АВТОРСКИ ПРАВА –
ДА НЕ СЕ ПРОМЕНЯ И РАЗМНОЖАВА

РАЗДЕЛ 4

ХИРУРГИЧНО ПОВЕДЕНИЕ



4. Хирургично поведение

4.1. Хирургия при колоректален карцином

4.1.1. Конвенционални и лапароскопски радикални операции при дебелочревен карцином

Тома Пожарлиев, Михаил Радионов

Оперативната тактика при радикално хирургично лечение на дебелочревен карцином (ДК) се определя от стадия на болестта и локализацията на тумора. Резекцията обхваща част от органа с достатъчно отстояние от тумора, като целта е да се постигне R0 резекция с резекционни линии без туморни клетки.¹⁻³ Проучванията, съобщаващи резултати при различна дължина на резециран дебелочревен сегмент, са недостатъчни, поради което препоръчван адекватен минимум на резекция (5 cm проксимално и 5 cm дистално от тумора) се основава на експертен консенсус.² Минималният обем на резекцията се определя и от необходимостта за отстраняване на регионални лимфни възли, които следват сегментното артериално кръвообращение.^{1, 2} Няма доказателства, подкрепящи по-широка лимфаденектомия.^{1, 2} При резекция трябва да бъдат изпратени за изследване най-малко 12 лимфни възела, особено при стадий T3-4, но при наличие на повече е препоръчително изследване на всички възли в резектата.^{2, 4, 5} Важно е да се отбележи, че при тумори T1-2 и пациенти след неoadювантна терапия изследването на 12 лимфни възли е възможно да не бъде постигнато.^{1, 2} При интервенцията се спазва *no touch* концепция: започва се с прекъсване на кръвообращение и лимфен дренаж на резекционния сегмент и съответстващия мезентериален лимфен басейн.^{3, 6} Не се палпира, манипулира и масира туморът, а луменът на резекционния сегмент предварително се лигира проксимално и дистално.^{6, 7} Перфорация на тумора по време на операция повишава риска от локален рецидив и имплантационни метастази.^{1, 2, 8} При стадий T4 се извършва мултивисцерална (*en block*) резекция заедно с прилежащи тъкани и/или органи.^{1, 2} Предоперативно се оценява очакваният R статус чрез образни изследвания (компютър-томография, КТ, и магнитнорезонансна томография, МРТ), определящи ангажираност на

съседни органи и структури и радиални туморни граници.^{2, 3} Доказателствата, съставляващи стандартна с мултивисцерална резекция, са недостатъчни, но са налице задоволителни резултати при мултивисцерален подход, при условие че са постигнати негативни резекционни граници.² За следоперативна оценка е препоръчителна ясна колаборация между хирург и патолог, особено за радиални резекционни линии.²

Дясна хемиколектомия. Извършва се при локализация на карцинома в дясна половина на дебело черво. Локализация в чернодробна флексура предполага резекция на повече от половината от транзверзално дебело черво.

Резекция на транзверзално дебело черво. Избира се при стадий T1-2 и локализация в средната част на анатомично достатъчно дълго трансверзално дебело черво.

Лява хемиколектомия. Извършва се при локализация в дистална трета на транзверзално дебело черво, лява флексура и десцендентно дебело черво. При стадий T3-4 в проксимална част на ляво дебело черво е възможно наличие на метастатични лимфни възли в радикса на колика медиа и дистални гастроепиплоични метастази, което налага широка интермедиерна хемиколектомия, включваща трансверзално и ляво дебело черво, заедно с голямо було и съответната лимфна дисекция.

Резекция на сигмоидно дебело черво. Прилага се при локализация в проксимални две трети на сигмоидно дебело черво. При локализация в дистална част и ректосигмоидна област се налага предна резекция на проксимална трета на ректум заедно със сигмоидно дебело черво.

Атипични (сегментни и интермедиерни) резекции на дебело черво. При начални стадии T1-2N0M0 са възможни сегментни атипични резекции на отделни части при спазване на принципите за лимфна дисекция. Възможни са сегментни резекции на цекум, дясна флексура, трансверзално дебело черво, лява флексура и част от сигмоидно дебело черво.⁹⁻¹²

Операция на Hartmann. Прилага се като радикално лечение при субилеусни и илеусни състояния, както и при пациенти в тежко общо състояние и/или с множествена коморбидност, при които е налице висок риск от компрометиране на анатомозата и интраабдоминален компартмент синдром.¹³⁻¹⁵

Суботална и тотална колектомия. Влизат в съображение при синхронни

тумори, множествена аденоматоза, фамилни и наследствени синдроми и при стенозиращи карциноми в областта на ляво дебело черво. Извършват се с илео-сигмо или илео-ректо анастомозиране.^{15, 16}
Лапароскопска дебелочревна резекция (ЛДР) и лапароскопска колектомия. Реално чрез ЛДР е възможно извършване на всяка от описаните по-горе конвенционални хирургии.^{3, 17} Днес тя е метод на избор за оперативно лечение на колоректален карцином (КРК).¹⁸⁻²⁰ Този стандарт е подкрепен от редица мета-анализи на контролирани проучвания, публикувани в MEDLINE, EMBASE, Cochrane и др.²¹⁻²⁶ Канадски и американски мета-анализи на контролирани проучвания, съпоставящи конвенционална хирургия с ЛДР, извеждат достоверни различия в оперативно време (по-кратко при конвенционални методи) и срокове на дехоспитализация (по-ранна при ЛДР).^{20-23, 31} Установява се по-ниска морбидност при ЛДР, докато броят на интраоперативни усложнения, постоперативен леталитет и преживяемост (три- и петгодишно проследяване) не се различават достоверно.^{20-23, 31} Серия експериментални изследвания показват по-добър имунологичен отговор при минимално инвазивна оперативна травма и ЛДР.³²⁻³⁴ Диференцират се три типа ЛДР: (1) тотална (изоставена поради висока честота на рецидиви след екстирпация през ректум и анус); (2) лапароскопски асистирана (рутинна, с екстирпация на резектата през 5-8-сантиметрова лапаротомия); (3) ръчно асистирана (относително рядка, с 10-15-сантиметрова минилапаротомия).
Обучение и опит в лапароскопска хирургия. Методът изисква оперативни умения за работа във всички коремни квадранти, мобилизация на обемисти структури, предпазване на големи кръвоносни съдове и спазване на всички онкологични принципи. Проблемите за оперативни умения се разглеждат в

много проучвания, консенсуси и препоръки.^{3, 17, 28-30} Приема се становището, че поне един участник в оперативния екип трябва да има достатъчно (над 20) завършени ЛДР.^{28, 31, 35}
Селекция на пациенти за ЛДР. Необходима е за постигане на добри онкологични и оперативни резултати и избягване на конверсия.^{3, 17, 24} Общоприето е, че стадии T1-2N0-1M0 са показани за ЛДР.^{3, 17, 18, 35} Тумори T3 над 10 cm и T4, както и наличие на N2 или M1 се приемат като противопоказание за ЛДР.^{2, 3, 19, 20, 35} Като относителни противопоказания се приемат предхождащи оперативни интервенции с предполагаеми масивни адхезии, индекс на телесна маса (BMI) над 30, тежка коморбидност (сърдечносъдова, белодробна и неврологична), недостатъчен опит и рутина.¹⁸⁻²¹
Онкологични аспекти на лапароскопската хирургия. Минимално инвазивната техника поставя на дебат различни въпроси. Отпрепарирането на резектата трябва да се извършва според концепцията „no touch“; някои автори предпочитат медиално към латерално отпрепарирание с цел ранно лигиране на хранещите съдове, но липсват достоверни доказателства за преимуществото на тази техника.^{3, 17, 35} Според някои пневмоперитонеумът (инсуфлация на CO₂) повишава риска от имплантационни метастази, но данните не са статистически достоверни.^{2, 24, 35} Експериментални модели при животни отчитат снижаване на риска от имплантационни метастази при използването на тумороцидни разтвори за иригация (йод-повидон, хепарин, тауролин и др.).^{3, 17, 23, 26} Препоръчително е механично протектиране (използване на endo bag).^{2, 17, 23, 35} При малки по обем тумори (T1-2) се препоръчва предварително маркиране с оцветител или прием *rendez vous* (фиброколоноскопия по време на лапароскопия) за по-лесно верифициране на локализацията.^{3, 17, 36}

A	<ul style="list-style-type: none">▪ Цел на резекцията по повод дебелочревен карцином са негативни проксимални, дистални и радиални резекционни линии.▪ Лапароскопска дебелочревна резекция е метод на избор при стадий T1-2 N0.▪ Лапароскопската дебелочревна резекция трябва да следва общоприетите онкологични принципи: проксимално прекъсване на кръвообращението, адекватни проксимални и дистални резекционни граници и съответна лимфна дисекция.
B	<ul style="list-style-type: none">▪ Наличие на туморни клетки на 1 mm от радиални резекционни граници се отчита като позитивна резекционна линия.▪ При невъзможност за извършване на сигурна лапароскопска <i>en bloc</i> резекция на тумори в стадий T4 се препоръчва конвенционален подход и/или конверсия.▪ За изпълнение на пълноценна лапароскопска онкологична резекция е необходимо адекватно обучение и оперативен опит.
C	<ul style="list-style-type: none">▪ Препоръчителен адекватен минимум за резекция при дебелочревен карцином е 5 cm проксимално и 5 cm дистално от тумора.▪ По време на операция трябва да се избягва перфорация на тумора.▪ При синхронни тумори, множествена аденоматоза, фамилни и наследствени синдроми и при стенозиращи карциноми в областта на ляво дебело черво в съображение влизат субтотална и тотална колектомия.▪ При минилапаротомия е необходима механична протекция срещу имплантационни метастази.▪ Иригация с тумороцидни разтвори при лапароскопска резекция снижава риска от имплантационни метастази.
D	<ul style="list-style-type: none">▪ Предоперативното механично почистване на дебело черво улеснява оперативната интервенция и особено лапароскопската резекция.▪ При лапароскопска дебелочревна резекция се препоръчва туморът (T1-2) предварително да бъде маркиран с оцветител или да се приложи интраоперативен прием <i>rendez vous</i> за по-лесно верифициране на локализацията.



- Цел на оперативното лечение на дебелочревен карцином е да се постигне R0 резекция с чисти резекционни линии.
- По време на хирургична интервенция трябва да се спазват принципите на концепцията „no touch“.
- При стадий T4 се препоръчва мултивисцерална (en bloc) резекция с оценка на радиални резекционни линии.
- За лапароскопската резекция е изключително важна прецизната селекция на пациенти.

Литература

1. Nelson HN, Petrelli A, Carlin, et al. Guidelines 2000 for Colon and Rectal Cancer Surgery. *JNCI* 2001; 93: 583-596.
2. Smith AJ, DK Driman, K. Spithoff, et al. Guideline for Optimization of Colorectal Cancer Surgery and Pathology. *J Surg Oncol* 2010; 101: 5-12.
3. Guidelines for Laparoscopic Resection of Curable Colon and Rectal Cancer. Practice/Clinical Guidelines published on: 07/2006 by the Society of American Gastrointestinal and Endoscopic Surgeons (SAGES)
4. Bui L, E Rempel, D Reeson, et al. Lymph node counts, rates of positive lymph nodes, and patient survival for colon cancer surgery in Ontario, Canada: A population-based study. *J Surg Oncol* 2006; 439-445.
5. Chang GJ, MA Rodriguez-Bigas, JM Skibber, et al. Lymph node evaluation and survival after curative resection of colon cancer: Systematic review. *J Natl Cancer Inst* 2007; 99: 433-441.
6. Wiggers T, Jeekel J, Arends JW, et al. No-touch isolation technique in colon cancer: a controlled prospective trial. *Br J Surg* 1988; 75: 409-415.
7. Turnbull RB Jr, Kyle K, et al. Cancer of the colon: the influence of the no-touch isolation technic on survival rates. *Ann Surg* 1967; 166: 420-427.
8. Eriksen MT, Wibe A, Syse A, et al. Inadvertent perforation during rectal cancer resection in Norway. *Br J Surg* 2004; 91: 210-216.
9. Rouffet F, JM Hay, B. Vacher, et al. Curative resection for left colonic carcinoma: hemicolectomy vs. segmental colectomy. A prospective, controlled, multicenter trial. French Association for Surgical Research. *Dis Colon Rectum* 1994; 37 (7): 651-659.
10. Hida J, K. Okuno, M. Yasutomi et al. Optimal ligation level of the primary feeding artery and bowel resection margin in colon cancer surgery: the influence of the site of the primary feeding artery. *Dis Colon Rectum* 2005; 48 (12): 2232-2237.
11. Nesbakken A, M Gaard. Surgical treatment of colon cancer. *Tidsskr Nor Laegeforen* 2007; 127 (22): 2942-2945.
12. Hashiguchi Y, K Hase, H Ueno, et al. Optimal margins and lymphadenectomy in colonic cancer surgery. *Br J Surg* 2011; doi: 10.1002/bjs.7518.
13. Malbrain ML, et al. Results from the International Conference of Experts on Intraabdominal hypertension and abdominal compartment syndrome. I. *Intensive Care Med* 2006; 32 (11): 1722-32.
14. Bokey EL, et al. Postoperative morbidity and mortality following resection of the colon and rectum for cancer. *Dis Colon Rectum* 1995; 38: 480-487.
15. Ansaloni L, RE Andersson, F Bazzoli, et al. Guidelines in the management of obstructing cancer of the left colon: consensus conference of the world society of emergency surgery (WSES) and peritoneum and surgery (PnS) society. *World J Emerg Surg* 2010; 28: 529.
16. Tohmé C, G. Chakhtoura, B. Abboud, et al. Subtotal or total colectomy as surgical treatment of left-sided occlusive colon cancer. *J Med Liban* 2008; 56 (4): 198-202.
17. Veldkamp R, Gholghesaei M, Bonjer HJ, et al. Laparoscopic resection of colon cancer. Consensus of the European Association of Endoscopic Surgery. *Surg Endosc* 2004; 18: 1163-1185.
18. Chung CC, WWC Tsang, SY Kwok, MKW Li. Laparoscopy and its current role in the management of colorectal disease. *Colorectal Disease* 2003; 5: 528-543.
19. Lacy AM, JC García-Valecasas, S. Delgado, et al. Laparoscopy-assisted colectomy versus open colectomy for treatment of non-metastatic colon cancer: a randomized trial. *Lancet* 2002; 359: 224-229.
20. Hazebroek EJ and Color Study Group. COLOR: a randomized clinical trial comparing laparoscopic and open resection for colon cancer. *Surg Endosc* 2002; 16: 949-953.
21. Nelson H, and The Clinical Outcomes of Surgical Therapy Study Group. A comparison of laparoscopically assisted and open colectomy for colon cancer. *NEJM* 2004; 350: 2050-2059.
22. Guillou P, P Quirke, H Thorpe, et al. Short-term endpoints of conventional versus laparoscopic-assisted surgery in patients with colorectal cancer (MRC CLASICC trial): multicenter randomized controlled trial. *The Lancet* 2005; 365: 1718-1726.
23. Bonjer HJ, WC Hop , H. Nelson, et al. Transatlantic Laparoscopically Assisted vs Open Colectomy Trials Study Group. Laparoscopically assisted vs open colectomy for colon cancer: a meta-analysis. *Arch Surg* 2007; 142 (3): 298-303.
24. Kuhry E, WF Schwenk, R. Gaupset, et al. Long-term results of laparoscopic colorectal cancer resection. *Cochrane Database Syst Rev.* 2008; (2): CD003432.
25. Vlуг MS, J. Wind, E. van der Zaag, DT Ubink, HA Cense, WA Bemelman. Systematic review of laparoscopic vs open colonic surgery within an enhanced recovery programme. *Colorectal Disease* 2009; 11: 335-343.

26. Bai HL, B. Chen, Y. Zhou, XT Wu. Five-year long-term outcomes of laparoscopic surgery for colon cancer. *World J Gastroenterol* 2010; 16 (39): 4992-4997.
27. Smith A, RB Rumble, B. Langer, H. Stern, F. Schwartz, M. Brouwers, and members of Cancer Care Ontario's Laparoscopic Colon Cancer Surgery Expert Panel and Program in Evidence-based Care. Laparoscopic Surgery for Cancer of the Colon. Evidence-based Series PEBC 2-20-2s.2005; available on /www.cancercare.on.ca/
28. Nelson H, Weeks JC, Wieand HS. Proposed phase II trial comparing laparoscopic-assisted colectomy versus open colectomy for colon cancer. In: *Journal of the National Cancer Institute monographs* 1995; 19: 51-6.
29. Wishner JD, JW Baker Jr, GC Hoffman, et al. Laparoscopic-assisted colectomy. The learning curve. *Surg Endosc* 1995; 9: 1179-1183.
30. Lumley JW, et al. Laparoscopic-assisted colorectal surgery: lessons learned from 240 consecutive patients. *Dis Colon Rectum* 1996; 39:155-159.
31. Clinical Outcomes of Surgical Therapy Study Group. A comparison of laparoscopically assisted and open colectomy for colon cancer. *N Engl J Med* 2004; 350 (20): 2050-2059.
32. Carter JJ, RL Whelan. The immunologic consequences of laparoscopy in oncology. *Surg Oncol Clin N America* 2001; 10 (3): 655-677.
33. Lee SW, N Gleason, I Blanco, ZK Asi, RL Whelan. Higher colon cancer tumor proliferative index and lower tumor cell death rate in mice undergoing laparotomy versus insufflation. *Surgical Endoscopy* 2002; 16 (1): 36-39.
34. Goldfarb M, S. Brower, SD Schweitzberg. Minimally invasive surgery and cancer: controversies part 1. *Surg Endosc* 2010; 24 (2): 304-334.
35. Curet M. Laparoscopic-assisted resection of colorectal carcinoma. *The Lancet* 2005; 365: 1666-1668.
36. Feingold DL, T Addona, KA Forde, et al. Safety and reliability of tattooing colorectal neoplasms prior to laparoscopic resection. *J Gastrointest Surg* 2004; 8 (5): 543-546.

ДА НЕ СЕ ПРОМЕНЯ И РАЗВИТОЖЕВЪТ
АВТОРСКИ ПРАВНИ ДОКУМЕНТ

4.1.2. Радикални операции при ректален карцином

Красимир Иванов, Шери Таджер

Всеки карцином, чиято дистална резекционна линия е на 15 cm от linea асcutanea, установена чрез ригиден сигмоскоп, се класифицира като ректален (РК). Терминът *радикална резекция* се базира на хирургично и хистологично потвърждаване на пълна ексцизия. Фактът, че отстояние на дисталната резекционна линия < 2 cm не компрометира онкологичните резултати, доведе до значими промени в подхода.¹ Тоталната мезоректална ексцизия (ТМЕ) достоверно намалява броя на локални рецидиви, позволява свръхниски резекции с колоанални анастомози, а резултатите от абдоменоперинеална резекция (АПР) с перманентна стома са сравними.² Употреба на циркулярен съшивател улеснява създаването на ниски анастомози. В специализирани центрове АПР се прилага при ограничен брой пациенти (< 10%), главно с директна сфинктерна инвазия и/или предходна инконтиненция.³ В съответствие със стадия на болестта реконструктивни операции са свързани със сравнително висок риск от усложнения, включително инсуфициенция на анастомоза, сексуални смущения, уринарна дисфункция и смъртност (до 4%).⁴ *Трансанална ексцизия (ТЕ)*. През последните три десетилетия този метод е широко възприет за лечение за Т1 и селектирани Т2 случаи. Все по-често се прилага при Т1 и Т2 (респ. 26.6-43.7% и 5.8-16.8%).⁵ Условие е туморите да са мобилни, УТ1 или УТ2, без лимфни метастази, отстояние < 10 cm от анална линия, обхващане < 40% от циркумференцията, благоприятен хистологичен вариант, без лимфоваскуларно засягане. Извършва се под форма на парциална резекция на чревна стена в дълбочина до периректална мастна тъкан, с перитуморно радиално отстояние – 1 cm.⁵ Три проспективни проучвания съобщават резултати след ТЕ.⁹⁻¹¹ Анализ, обхващаш пациенти с Т1, лекувани само с локална ексцизия (ЛЕ), и пациенти с Т2, третирани с ЛЕ и лъчехимиолечение, показва и при двете групи чисти резекционни линии, без лимфоваскуларна инвазия. След проследяване от 48 месеца се установяват локални и далечни рецидиви: при Т1 – съотв. 3.4% и 1.7%, при Т2 – 10% локални, 6% далечни и 4% комбинирани. Друго проспективно

проучване (на RTOG) проследява пациенти с нискостепенен РК, лекувани с ЛЕ, при които конвенционален подход е АПР; при всички е предприета ЛЕ с трансанален, транскокцигеален или трансакрален достъп; при ниско диференциран тумор Т1, отстояние от резекционни линии > 3 mm и без лимфоваскуларна инвазия не е приложено допълнително лечение; при високо диференцирани тумори, с абластични резекционни линии или с дълбока инвазия лечението се допълва от химиотерапия; локорегионални рецидиви при Т1, Т2, и Т3 се наблюдават респ. в 4%, 16% и 23%. Трето проучване (NRCSSG) наблюдава проспективно пациенти с Т1, лекувани с радикална хирургия и ТЕ, за период от над 6 години; локални рецидиви при ЛЕ се съобщават в 12% спрямо 6%, т.е. рискът от локален рецидив при радикална и ТЕ е значително висок, а повече от една трета от пациентите са с позитивни резекционни линии.⁹ Непостигането на R0 процедура е основна причина за по-висок брой на локални рецидиви. Трансанална ексцизия се предпочита при добре селектирани пациенти, когато единствен друг избор е АПР. В останалите случаи ТЕ може да се използва само като алтернатива на радикална хирургия.

Резекция на ректум. Постига се чрез преден абдоминален достъп и е „златен стандарт“ при радикално лечение, когато от техническа и онкологична гледна точка е възможно извършването на анастомоза, която може да бъде колоректална или колоанална, в зависимост от височината на туморния процес. Проучване CLASICC съобщава за дългосрочни резултати, базирани на тригодишна преживяемост, тригодишна преживяемост без болест и тригодишна честота на рецидиви.¹¹ Цялостната тригодишна преживяемост е 67.8% за всички пациенти, тригодишната преживяемост без болест за пациенти с предна резекция е 49.8%, тригодишната честота на рецидиви за всички пациенти е 8.4%, а цялостната тригодишна честота на далечни метастази е 14.9%.

Абдоменоперинеална резекция (АПР). Включва дефинитивно отстраняване на ректум, анален канал и сфинктерен апарат. Операцията завършва с извеждане на дефинитивен анус претер във вид на терминална колостома. Резултати от проспективни рандомизирани проучвания, включващи извършването на АПР при нисък карцином на ректум,

сравняват постоперативно възстановяване и преживяемост, съпоставени с извършване на предна резекция; средният период за проследяване е 90 месеца. Резултатите показват по-бързо възстановяване на чревна функция ($p < 0.001$), но с по-забавено раздвижване на пациента ($p = 0.05$) и по-голяма нужда от обезболяване ($p = 0.007$) с по-дълго оперативно време и по-високи директни разходи. Петгодишната приживяемост е 61% при предна резекция и 57% – при група с АПР. *Тотална мезоректална ексцизия (ТМЕ)*. Цел на метода е *en bloc* резекция на РК с пълна дисекция на лимфни възли в мезоректум. Всяка допълнителна лимфаденопатия се третира в съответствие със стадия на тумора. Латералната резекция на ректум не трябва да преминава fascia propria и да навлиза в мезоректум. Проучване в Хонг Конг съобщава за пациенти, подложени на ТМЕ и парциална мезоректална ексцизия (ПМЕ)²²; честотата на инсуфициенция на анстомози е значително по-висока при ТМЕ в сравнение с ПМЕ – 8.1%

срещу 1.3%. Проучване на Холандска група за колоректален карцином изучава ефикасността на ТМЕ за период от три години; регистрира се честота на локални рецидиви в 8.2% и тригодишна преживяемост – 81.8%; според авторите ТМЕ изисква приложение на неоадювантна терапия.²³ Системен анализ визира 49 проучвания, дискутиращи инсуфициенция на анстомози след радикално лечение на РК, в които се описват 29 различни метода за установяване на инсуфициенция.²⁴ Важен фактор при инсуфициенция е, че ТМЕ повишава риска за деваскуларизация на аноректална анастомоза; авторите заключават, че при наличие на някои рискови фактори ниските анстомози трябва да бъдат подсигурирани чрез протективна стома.²⁵ Неоадювантно лъчелечение, последвано от ТМЕ, редуцира честотата на локални рецидиви с 50%. В едно шведско проучване локалните рецидиви се снижават от 27% на 11% с покачване на петгодишната преживяемост от 48% до 58%.²⁶

A	<ul style="list-style-type: none"> ▪ Стандартен метод при ректален карцином е тотална мезоректална ексцизия, като част от ниска предна резекция или абдоменоперинеална резекция. Препоръчва се разширяване на резекцията за премахване на клинично съмнителни лимфни възли. ▪ При дистални туморни процеси е препоръчително постигане на дистално отстояние на резекционната линия от 1-2 cm. ▪ Трансанална ексцизия е показана, когато са изпълнени следните критерии: (1) < 30% от циркумференция на червото; (2) размер < 3 cm; (3) абластична резекционна линия (> 3 mm); (4) мобилен, нефиксиран ректум; (5) до 8 cm от linea alocutanea; (6) само T1; (7) ендоскопски премахнат полип с инвазивен карцином; (8) без лимфоваскуларна или перинеурална инвазия; (9) високо до умерено диференциран карцином; (10) без данни за лимфаденопатия от образни изследвания. ▪ Препоръчително е радикалното лечение на ректален карцином да се извършва след неоадювантно лъчехимиолечение.
B	<ul style="list-style-type: none"> ▪ При карцином, локализиран в горна трета на ректум, е възможно извършване на парциална мезоректална ексцизия; препоръчва се дисециране на мезоректума на не по-малко от 5 cm под долно ниво на тумора. ▪ Препоръчва се стандартна патологична верификация и класификация на мезоректалната ексцизия. ▪ При тумори на разстояние по-малко от 5 cm от анален ръб се препоръчва извършване на гефирно изследване на дистална резекционна линия. ▪ Препоръчва се извършване на сфинктер-запазваща операция, когато не се компрометира радикалността на метода.



- Ако хирургът се колебае при избор на оперативен метод – ниска предна резекция или абдоменоперинеална резекция, се препоръчва второ експертно мнение.
- Прилагане на нови методи на хирургично лечение, позволяващи запазване на функционалността на сфинктерния апарат (тотална мезоректална ексцизия и интерсфинктерна резекция), трябва се извършват само във високо специализирани центрове с квалифицирани екипи; задължително е проследяване и оценка на запазената сфинктерна функция.
- Стартирането на национални мултицентрични проспективни проучвания, изследващи краткосрочни и дългосрочни онкологични и функционални резултати след хирургия, е необходим етап от развитието на комплексното лечение на ректалния карцином.

Литература

1. Stamos M., Z. Murrell, Management of Early Rectal T1 and T2. *Cancers Clin Cancer Res* 2007; 13(22 Suppl) 6885s.
2. Heald RJ, Husband EM, Ryall RD. The mesorectum in rectal cancer surgery. The clue to pelvic recurrence. *Br J Surg* 1982; 69: 613-616.
3. Heald RJ, Smedh RK, Kald A, et al. Abdominoperineal excision of the rectum – an endangered operation. Norman Negro Lectureship. *Dis Colon Rectum* 1997; 40: 747-751.
4. Nastro P, Beral D, Hartley J, Monson J. Local excision of rectal cancer: review of literature. *Dig Surg* 2005; 22: 6-15.
5. You YN, Baxter NN, Stewart A, Nelson J. Is the increasing rate of local excision for stage 1 rectal cancer in the United States justified? A nationwide cohort study from the National Cancer Database. *Ann Surg* 2007; 22: 6-15.
6. Bentrem DJ, Okabe S, Wong D, et al. T1 adenocarcinoma of the rectum. Transanal excision or radical surgery? *Ann Surg* 2005; 242: 472-477.
7. Mellgren A, Sirivongs P, Rothenberger DA, et al. Is local excision adequate therapy for early rectal cancer? *Dis Colon Rectum* 2000; 43: 1064-1074.
8. Garcia-Aguilar J, Mellgren A, Sirivongs P, et al. Local excision of rectal cancer without adjuvant therapy. *Ann Surg* 2000; 231: 345-350.
9. Endreth BH, Myvold HE, Romunstad P, et al. Transanal excision vs. major surgery for T1 rectal cancer. *Dis Colon Rectum* 2005; 48: 1380-1388.
10. Steele GD, Herndon JE, Bleday R, et al. Sphincter-sparing treatment for distal rectal adenocarcinoma. *Ann Surg Oncol* 2007; 6: 433-441.
11. Russell AH, Harris J, Rosenberg PJ, et al. Anal sphincter conservation for patients with adenocarcinoma of the distal rectum: long-term results of radiation therapy. Oncology Group Protocol 89-02. *Int J Radiat Oncol Biol Phys* 2000; 46: 313-322.
12. Blumberg D, Paty PB, Guillem JG, et al. All patients with small intramural rectal cancers are at risk for lymph node metastasis. *Dis Colon Rectum* 1999; 42: 881-885.
13. Nascimbeni R, Nivatvongs S, Larson DR, Burgart LJ. Long-term survival after local excision for T1 carcinoma of the rectum. *Dis Colon Rectum* 2004; 47: 1773-1779.
14. Paty PB, Nash GM, Baron P, et al. Long-term results of local excision for rectal cancer. *Ann Surg* 2002; 236: 522-529.
15. Stipa F, Burza A, L ucandri G, et al. Outcomes for early rectal cancer managed with transanal endoscopic microsurgery. *Surg Endosc* 2006; 20: 541-545.
16. Maslekar S, Pillinger SH, Monson JRT. Transanal endoscopic microsurgery for carcinoma of the rectum. *Surg Endosc* 2007; 21: 97-102.
17. Bonnen M, Crane C, Vauthey JN, et al. Long-term results using local excision after preoperative chemoradiation among selected T3 rectal cancer patients. *Int J Radiat Oncol Biol Phys* 2004; 60: 1098-105.
18. Friel CM, Cromwell JW, Marra C, et al. Salvage radical surgery after failed local excision for early rectal cancer. *Dis Colon Rectum* 2002; 45: 875-879.
19. Weiser MR, Landmann RG, Wong WD, et al. Surgical salvage of recurrent rectal cancer after transanal excision. *Dis Colon Rectum* 2005; 48: 1169-1175.
20. Hahnloser D, Wolff BG, Larson DW, et al. Immediate radical resection after local excision of rectal cancer: an oncologic compromise? *Dis Colon Rectum* 2005; 48: 429-437.
21. Madbouly KM, Remzi FH, Erkek BA, et al. Recurrence after transanal excision of T1 rectal cancer: should we be concerned? *Dis Colon Rectum* 2005; 48: 711-720.
22. Lindsey I, Warren BF, Mortensen NJ. Denonvilliers' fascia lies anterior to the fascia propria and rectal dissection plane in total mesorectal excision. *Dis Colon Rectum* 2005; 48 (1): 37-42.
23. Law WL, Chu KW. Anterior resection for rectal cancer with mesorectal excision: a prospective evaluation of 622 patients. *Ann Surg* 2004; 240 (2): 260-268.
24. den Dulk M, Marijnen CA, Putter H, et al. Risk factors for adverse outcome in patients with rectal cancer treated with an abdominoperineal resection in the total mesorectal excision trial. *Ann Surg* 2007; 246 (1): 83-90.
25. Bruce J, Krukowski ZH, Al-Khairi G, et al. Systematic review of the definition and measurement of anastomotic leak after gastrointestinal surgery. *Br J Surg* 2001; 88 (9): 1157-1168.
26. Jarry J, Faucheron JL, Moreno W, et al. Delayed colo-anal anastomosis is an alternative to prophylactic diverting stoma after total mesorectal excision for middle and low rectal carcinomas. *Eur J Surg Oncol* 2011; 37 (2): 127-133.

27. Moran BJ. Predicting the risk and diminishing the consequences of anastomotic leakage after anterior resection for rectal cancer. *Acta Chir Jugosl* 2010; 57 (3): 47-50.
28. Kumar A, Daga R, Vijayaragavan P, et al. Anterior resection for rectal carcinoma - risk factors for anastomotic leaks and strictures. *World J Gastroenterol*. 2011 Mar 21;17(11):1475-9.
29. Lindgren R, Hallböök O, Rutegård J, et al. What is the risk for a permanent stoma after low anterior resection of the rectum for cancer? A six-year follow-up of a multicenter trial. *Dis Colon Rectum* 2011; 54 (1): 41-47.
30. Eriksen MT, Wibe A, Norstein J, et al. Norwegian Rectal Cancer Group. Anastomotic leakage following routine mesorectal excision for rectal cancer in a national cohort of patients. *Colorectal Dis* 2005; 7 (1): 51-57.
31. Pala C, Serventi F, Paliogiannis P, et al. Functional sequelae after low anterior rectal surgery. *Ann Ital Chir* 2009; 80 (3): 193-197.
32. Garcia-Aguilar J, Smith DD, Avila K, et al. On behalf of the timing of rectal cancer response to chemoradiation consortium. Optimal timing of surgery after chemoradiation for advanced rectal cancer: Preliminary results of a multicenter, nonrandomized phase II prospective trial. *Ann Surg* 2011; Apr 13.
33. Palmer G, Holm T. Survival in locally advanced rectal cancer can be improved. Optimal management with centralized investigation and treatment. *Lakartidningen* 2010; 107 (35): 2014-2017.

АВТОРСКИ ПРАВА —
ДА НЕ СЕ ПРОМЕНЯ И РАЗМНОЖАВАТ

4.1.3. Хирургия при чернодробни и белодробни метастази

Никола Владов

Пациенти в стадий IV на колоректален карцином (КРК) или рецидивна болест може да имат синхронни чернодробни (ЧМ) или белодробни метастази (БМ), или перитонеална карциноза. Около 15-25% от болните имат ЧМ при поставяне на диагноза (синхронни ЧМ) и 80-90% от тях са първоначално нерезектабилни.^{1, 3-5} От друга страна, 50-60% развиват метакхронни ЧМ.^{1, 2} По-често метастатичната болест е метакхронна, като черният дроб се засяга най-често (в период до две години от първична диагноза).⁶ В голямо проучване върху 484 нелекувани пациенти се съобщава за едногодишна преживяемост от 31.3%, двегодишна – 7.9% и тригодишна – 2.6%.⁷ Преживяемостта зависи от четири независими рискови фактори: процент на чернодробно туморно ангажиране, стадий на първичен тумор, наличие на екстрахепатална болест и ангажиране на мезентериални лимфни възли. Критерии, свързани с лоша прогноза, са позитивни лимфни възли около първичен тумор, множественост на метастази, интервал от откриване на първичен тумор до появата на ЧМ под 12 месеца, ниво на CEA > 200 ng/ml и размер на тумор > 5 cm.

Поведение при локални рецидиви. Оптимално поведение при изолирани тазови или анастомозни рецидиви е предоперативна химиолъчетерапия с инфузия на 5-fluorouracil, ако преди това не е провеждан пълен курс на лъчелечение. Друг подход е резекция с последваща интраоперативно лъчелечение.²³ Тумор-редуцираща интервенция с голям резидуален карцином е безпредметна.

Поведение при чернодробни метастази. Златен стандарт е чернодробна резекция. Критерии за резектабилност не са стандартизирани. Целта е постигане на чисти резекционни граници, функционално адекватен остатъчен чернодробен паренхим, без отношение към брой на метастази.⁸⁻¹⁰ Не се препоръчва резекция при невъзможност за цялостно отстраняване на всички тумори (R0 резекция); липсват предимства при парциална резекция или туморна редукция.^{1, 12} Чернодробните метастази се класифицират на резектабилни, потенциално резектабилни и нерезектабилни.¹³ При

резектабилни ЧМ периперативната химиотерапия с режим FOLFOX подобрява тригодишната преживяемост без рецидив с 7-8%. Пациенти с първоначално нерезектабилна болест могат да станат резектабилни след индукционна химиотерапия. Ръководството на NCCN препоръчва метастазите, преценени като първоначално нерезектабилни, да се категоризират на потенциално конверсни и неконверсни.¹² Конверсионните подходи включват емболизация/лигатура на портална вена, радиофреквентна аблация (РФА), етапни резекции и системна терапия.¹⁴ Пациенти със съответни индикации трябва своевременно да се проследяват с компютър-томография (КТ) и магнитнорезонансна томография (МРТ) за преоценка на резектабилност. Обсъжда се значението на позитронноемисионна томография (ПЕТ) за оценка преди резекция. Предоперативната (неoadювантна, индукционна) системна терапия трябва да е насочена към осигуряване на максимален отговор и постигане на R0 резекция.¹⁵ Комбинацията от химиотерапия и биологична терапия (*cetuximab*, *bevacizumab*) при тумори KRAS „див тип“ има предимство като конверсна терапия.¹⁶⁻¹⁸ Наблюдава се корелация между степен на отговор и резултати от резекция. При пациенти без конверсия най-често се провежда палиативно лечение (химиотерапия); индукционна химиотерапия е подходяща при потенциално конверсна болест.

При селекция на пациенти за резекция се изисква отсъствие на образни данни за ангажиране на хепатална артерия, големи жлъчни структури, портална вена и целиачни/парааортални лимфни възли, и функционално адекватен остатъчен чернодробен резерв.¹¹ С предоперативна МРТ и интраоперативна ехография се оценява брой, размер и отношение на туморите към съдови и билиарни структури. При резекция на солитарни или ограничени ЧМ се постига петгодишна преживяемост от 30-50%, но 60-75% от тези пациенти развиват рецидив. При пациенти с нисък риск (≤ 4 изолирани ЧМ) се препоръчва незабавна резекция, а при добро състояние и > 4 ЧМ (дори локализирани в един лоб) се налага уточняване (за наличие на портални лимфни възли или билобарна болест) и неoadювантна химиотерапия с последваща преоценка.

Препоръките за поведение при синхронни ЧМ са противоречиви. Най-често се прилага едноетапна операция, но се съобщава за лоша прогноза

поради невъзможност за отстраняване на микрометастатична болест. При наличие на ≥ 5 синхронни и потенциално резектабилни ЧМ с билобарно ангажиране или гранична резектабилна болест се препоръчва неoadвантна химиотерапия, преразглеждане на резектабилността и етапна резекция. Липсва стандартизирано следоперативно поведение; най-често се препоръчва шестмесечен курс системна *oxaliplatin*-базирана химиотерапия. При десимилирана болест поведението зависи от възможността за интензивно системно лечение (FOLFOX, FOLFIRI, CapeOX, FOLFOXIRI, с добавяне на биологични агенти – *bevacizumab* или *cetuximab*). В 25-50% от случаите след резекция се появяват рецидивни метастази.¹⁹⁻²¹ Повторната резекция е подходяща при селектирани пациенти без наличие на екстрахепатална болест и добро общо състояние; следоперативната смъртност и болестност не са различава от този след първа резекция, а едногодишната преживяемост е около 78%, тригодишната – 30%, петгодишната – 16%.²²

Поведение при десимилирана карциноматоза. Прилагането на циторедуктивна хирургия (премахване на перитонеум) и периперитонеална

интраперитонеална химиотерапия са в процес на изпитване и не са препоръчителни в клиничната практика.^{24, 25}

Поведение при белодробни метастази. Препоръките за резекция при добре селектирани пациенти предлага петгодишна преживяемост – 25-35%. При избрани болни е възможна и комбинирана белодробна и чернодробна резекции.²⁶ Прецизното стадиране преди резекция изисква извършване на ПЕТ за откриване на далечна нерезектабилна болест, хилусни и медиастинални лимфни възли или рецидив на първично огнище.²⁷ За белодробна резекция са подходящи пациенти с успешно лекувано първично огнище, с адекватен кардиопулмонален резерв и възможност за постигане на R0 резекция. При наличие на ипсилатерална болест с ≤ 3 белодробни лезии се препоръчва краева или видео-асистирана торакоскопска резекция.²⁸ Ангажирането на медиастинални лимфни възли е контраиндикация за резекция.^{29, 30} Подходящо е провеждане на периперитонеална химиотерапия (пре- или постоперативна или и двете). По-добри резултати се съобщават при солитарни метастази (или малък брой), изолирани в бял дроб или появявали се след дълга преживяемост без прогресия.³¹

B	<ul style="list-style-type: none"> ▪ Цел на хирургична резекция при чернодробни метастази е отстраняване на цялата макроскопска болест, чисти резекционни граници и функционално адекватен остатъчен чернодробен паренхим. ▪ Абсолютна контраиндикация за чернодробна резекция е невъзможност за контрол на екстрахепатална болест, като нелекуван първичен тумор, разпространена белодробна болест, локорегионален рецидив, перитонеална болест, екстензивна нодална болест, ретроперитонеални, медиастинални метастатични лимфни възли и костни метастази.
C	<ul style="list-style-type: none"> ▪ Показани за чернодробна резекция са пациенти със солитарни, множествени и билобарни метастази след радикално отстранен колоректален карцином, при възможност за постигане на чисти резекционни граници (R0 резекция) и функционално адекватен остатъчен чернодробен паренхим.
D	<ul style="list-style-type: none"> ▪ При неподходящи и контраиндицирани за оперативна терапия на чернодробни метастази трябва да се обсъжда аблативна терапия.



- Оптималното поведение при пациенти с метастатичен колоректален карцином трябва да се решава от мултидисциплинарен екип.

Литература

1. Van Cutsem E, et al. Towards a pan-European consensus on the treatment of patients with colorectal liver metastases. *Eur J Cancer* 2006; 42: 2212-2221.
2. Yoo PS, et al. Liver resection for metastatic colorectal cancer in the age of neoadjuvant chemotherapy and bevacizumab. *Clin Colorectal Cancer* 2006; 6: 202-207.
3. Kemeny N. Management of liver metastases from colorectal cancer. *Oncology (Williston Park)* 2006; 20: 1161-1176.
4. Muratore A, et al. Asymptomatic colorectal cancer with un-resectable liver metastases: immediate colorectal resection or up-front systemic chemotherapy? *Ann Surg Oncol* 2007; 14: 766-770.
5. Alberts SR, et al. Oxaliplatin, fluorouracil, and leucovorin for patients with unresectable liver-only metastases from colorectal cancer: a North Central Cancer Treatment Group phase II study. *J Clin Oncol* 2005; 23: 9243-9249.
6. Fong Y, et al. Liver resection for colorectal metastases. *J Clin Oncol* 1997; 15: 938-946.
7. Stangl R, et al. Factors influencing the natural history of colorectal liver metastases. *Lancet* 1994; 343: 1405-1410.
8. Vauthey JN, et al. Making unresectable hepatic colorectal metastases resectable - does it work? *Semin Oncol* 2005; 32 (9): S118-122.
9. Pozzo C, et al. Neoadjuvant treatment of unresectable liver disease with irinotecan and 5-fluorouracil plus folinic acid in colorectal cancer patients. *Ann Oncol* 2004; 15: 933-939.
10. Altendorf-Hofmann A, Scheele J. A critical review of the major indicators of prognosis after resection of hepatic metastases from colorectal carcinoma. *Surg Oncol Clin N Am* 2003; 12: 165-192.
11. Adam R, et al. Is hepatic resection justified after chemotherapy in patients with colorectal liver metastases and lymph node involvement? *J Clin Oncol* 2008; 26: 3672.
12. National Comprehensive Cancer Network (NCCN) guidelines are available online at www.nccn.org.
13. Nordlinger B, et al. On behalf of the European Colorectal Metastases Treatment Group and the Sixth International Colorectal Liver Metastases Workshop. Combination of surgery and chemotherapy and the role of targeted agents in the treatment of patients with colorectal liver metastases: recommendations from an expert panel. *Ann Oncol* 2009; 20: 985-992.
14. Adam R, et al. Rescue surgery for unresectable colorectal liver metastases downstaged by chemotherapy: a model to predict long-term survival. *Ann Surg* 2004; 240: 644-658.
15. Pawlik TM, et al. Effect of surgical margin status on survival and site of recurrence after hepatic resection for colorectal metastases. *Ann Surg* 2005; 241: 715-722.
16. Saltz LB, et al. Bevacizumab in combination with oxaliplatin-based chemotherapy as first-line therapy in metastatic colorectal cancer: a randomized phase III study. *J Clin Oncol* 2008; 26: 2013-2019.
17. Folprecht G, et al. Cetuximab plus FOLFOX6 or cetuximab plus FOLFIRI as neoadjuvant treatment of nonresectable colorectal liver metastases: a randomized multicenter study (celim-study). *Proc Am Soc Clin Oncol Gastrointest Cancer Symp* 2009; 2009 ASCO Annual Meeting, Abstr. 296.
18. Van Cutsem E, et al. Cetuximab and chemotherapy as initial treatment for metastatic colorectal cancer. *N Engl J Med* 2009; 360: 1408-1417.
19. Huguet C, et al. Repeat hepatic resection for primary and metastatic carcinoma of the liver. *Surg Gynecol Obstet* 1990; 171: 398-402.
20. Lange JF, et al. Repeat hepatectomy for recurrent malignant tumors of the liver. *Surg Gynecol Obstet* 1989; 169: 119-126.
21. Nordlinger B, et al. Survival benefit of repeat liver resections for recurrent colorectal metastases. *J Clin Oncol* 1994; 12: 1491-1496.
22. Carpio, et al. Liver resection for metastatic colorectal cancer in patients with concurrent extrahepatic disease: results in 127 patients treated at a single center. *Ann Surg Oncol* 2009; 16: 2138.
23. Dresen RC, et al. Radical resection after IORT-containing multimodality treatment is the most important determinant of outcome in patients with locally recurrent rectal cancer. *Ann Surg Oncol* 2008; 15: 1937-1947.
24. Yan TD, et al. Systemic review on the efficacy of cytoreductive surgery combined with perioperative intraperitoneal chemotherapy for peritoneal carcinomatosis from colorectal carcinoma. *J Clin Oncol* 2006; 24: 4011-4019.
25. Esquivel J, et al. Cytoreductive surgery and hyperthermic intraperitoneal chemotherapy in the management of peritoneal surface malignancies of colonic origin: a consensus statement. *Society of Surgical Oncology. Ann Surg Oncol* 2007; 14: 128-133.
26. Headrick JR, et al. Surgical treatment of hepatic and pulmonary metastases from colon cancer. *Ann Thorac Surg* 2001; 71: 975-979.
27. Pastorino U, et al. Fluorodeoxyglucose positron emission tomography improves preoperative staging of resectable lung metastasis. *J Thorac Cardiovasc Surg* 2003; 126: 1906-1910.
28. Mutsaerts EL, et al. Outcome of thoracoscopic pulmonary metastasectomy evaluated by confirmatory thoracotomy. *Ann Thorac Surg* 2001; 72: 230-233.
29. Pfannschmidt J, et al. Nodal involvement at the time of pulmonary metastasectomy: experiences in 245 patients. *Ann Thorac Surg* 2006; 81: 448-454.
30. Veronesi G, et al. Prognostic role of lymph node involvement in lung metastasectomy. *J Thorac Cardiovasc Surg* 2007; 133: 967-972.
31. Long-term results of lung metastasectomy: prognostic analyses based on 5206 cases. The International Registry of Lung Metastases. *J Thorac Cardiovasc Surg* 1997; 113: 37-49.

4.1.4. Хирургия при локален рецидив на ректален карцином

Бойко Корукон, Емил Костадинов

Честотата на рецидиви на ректален карцином (РК) се съобщава между 4 и 33%, като в исторически контроли този процент достига 50.¹⁻³ След въвеждането на тоталната мезоректална ексцизия (ТМЕ) като стандартен хирургичен подход е налице устойчив спад в честотата на локални рецидиви до около 10%. Провеждането на неoadювантно лъчехимиолечение е свързано с допълнителна редукция на рецидивите до 3-6%.⁴⁻⁷ Добре установени рискови фактори за развитие на рецидив са: (1) авансирал тумор (Т и N класификатори); (2) позитивни резекционни линии – дистална и циркумферентна/радиална; (3) дистални тумори; (4) неблагоприятни патологоанатомични характеристики – нискодиференцирани карциноми, периневрална и лимфоваскуларна инвазия.⁸⁻¹⁰ Други дискутирани рискови фактори за локален рецидив включват вентрална локализация по циркумферентията на червото (често по-авансирани карциноми, по-трудна резекция и ТМЕ, особено при мъже), инсуфициенция на анастомозата, както и обучението и опитът на хирурга.¹¹⁻¹³ При спазване на показанията за избор на операция и придържане към оперативната техника видът на оперативната намеса – локална ексцизия (конвенционална трансанална или ТЕМ), сфинктеросъхраняваща резекция и абдоменоперинеална екстирпация не се свързва статистически значимо с разлика в честотата на локалните рецидиви.^{5,8} Рецидивният РК може да бъде локален, метастатичен или комбиниран. Изолирани локални рецидиви се установяват в 33-50% от случаите.^{14,15} Предложени са няколко класификации. Най-удобна е тази на анатомичен принцип, тъй като има както прогностично, така и значение за планиране на оперативната намеса.¹⁶ Разглеждат се аксиални, предни, задни и странични (латерални) рецидиви. Аксиалните включват тези в областта на анастомозата или периректалната мастна тъкан при предна резекция, на перинеум след ампутация и локални след трансанална ексцизия. При предни туморът ангажира органите на генитоуринарната система (без уретера). Задните рецидиви са свързани с инфилтрация на сакрум или опасна кост. Латералните рецидиви засягат латерална стена на костен таз

или други структури в този анатомичен сегмент – илиачни съдове, уретер, нерви, мускулатура. С най-благоприятна прогноза са аксиалните рецидиви. В първите две години след резекция се диагностицират 75% от рецидивите а до 3 години – 85%.¹⁷ Клиниката зависи до известна степен от вида на предходната намеса. Наличието на болка е неблагоприятен прогностичен белег, свързан с често ангажиране на други органи и по-малка вероятност за постигане на R0 резекция. Асимптоматични са 23-50% от пациентите и при тях заболяването се открива в рамките на рутинното проследяване.⁸ Критерии за диагноза са: (1) хистологично потвърждение; (2) видима или палпираща се туморна маса с клиничен прогрес; (3) недвусмислени данни за костна деструкция; (4) позитивна позитронноемисионна томография (ПЕТ). Малките критерии включват: (1) нарастваща туморна маса на последователни компютъртомография (КТ) или магнитнорезонансна томография (МРТ); (2) инфилтрация на съседен орган; (3) нарастване на туморни маркери; (4) типичен вид при ендоскопско ултразвуково изследване, КТ или МРТ.¹⁸ Нелекуваните пациенти с рецидивен РК преживяват средно 3-8 месеца. Извършването на лъче- или лъчехимиолечение удължава живота до 12-15 месеца.^{8,17} Единствен шанс за повишаване преживяемостта е извършване на R0 резекция. Хирургичните намеси се дефинират като радикални, когато не се предприема резекция на съседен орган, и като разширени радикални (екзентерации), когато се извършва такава. Описват се предна и задна малкотазова екзентерация с резекция на органи от генитоуринарна система или сакрум. Преди предприемане на агресивна хирургична намеса е необходим системен подход за оценка на резектабилността. Оценяват се общият статус на пациента, нивата на СЕА, данните от КТ, МРТ и ПЕТ. Поради ниска вероятност за постигане на R0 резекция за контраиндикации се приемат: (1) инфилтрация на проксимален сакрум, достигаща промоториум; (2) инфилтрация на илиачни съдове; (3) тумор, преминаващ форамен обтураториум; (4) нерезектабилен тумор (далечни метастази) извън малък таз; (5) двустранна обструкция на уретери; (6) циркумферентно ангажиране на малък таз; (7) влошен общ статус.⁸ Съобщаваната смъртност варира между 4% и 9%, а честотата на усложненията достига 44-50%. Въпреки това при 23-25% от оперираните

за рецидив пациенти с предходна сфинкте-съхраняваща операция е възможно отново да бъде извършена такава.^{14, 19, 20} *Терапевтични възможности.* Зависят от вида на предишната оперативна намеса и от предходно лъчехимиолечение. Дялтът от пациенти с предприета радикална оперативна намеса варира между 36% и 89%.^{14, 19, 20} Радикална хирургия е възможна в по-висок процент при мултимодален подход, включващ неoadювантно лъчехимиолечение. Съобщаваните резултати са върху селектирани пациенти от специализирани центрове: средната петгодишна преживяемост варира между 20% и 50%.^{10, 14, 19-25} В ретроспективен популационен анализ от раковия регистър на Амстердам (2008 г.) на всички пациенти, оперирани радикално за РК, честотата на локални рецидиви е 10%, при 30% е извършена радикална операция със средна тригодишна преживяемост 75%, при 25% – палиативна хирургична

намеса със средна преживяемост 24 месеца, при 22% – лъчехимиолечение без хирургия със средна преживяемост 15 месеца, а при други 22% са използвани само най-добри поддържащи грижи със средна преживяемост 5 месеца.²⁶ В системен обзор от 2011 г. е налице повишен дял на потенциално радикално оперирани пациенти и тенденция за повишена преживяемост, свързана с подобро стадирание, неoadювантно лечение и натрупан хирургичен опит.²⁷ Формулирани са клинични препоръки за необходимост от мултидисциплинарен подход.²⁸ Интензивното проследяване на пациенти, лекувани радикално за РК, е свързано с по-ранна диагноза на рецидиви и по-добри лечебни резултати. Значителното разнообразие на системите за проследяване засега не позволява да бъде формулиран специфичен режим с най-добро съотношение цена/ефективност.²⁹

A

▪ Пациенти с рецидивен ректален карцином трябва да бъдат лекувани с индивидуализиран мултимодален подход.

B

▪ Пациенти с ректален карцином трябва да бъдат интензивно проследявани с цел ранна диагностика на рецидив.



▪ **Лечението на пациенти с рецидивен ректален карцином трябва да се извършва в клинични центрове с възможност за адекватна оценка, мултимодално лечение и натрупан опит.**

Литература

1. Валерианова З, М. Вуков, Н. Димитрова (ред.). Заболяемост от рак в България, 2008. Том XIX, 2010. "АВИС-24" ООД.
2. Tveit KM, Kataja VV. ESMO Minimum Clinical Recommendations for diagnosis, treatment and follow-up of rectal cancer. *Ann Oncol* 2005; 16 (Suppl 1): i20-i21.
3. Radice E, Dozoi RR. Locally recurrent rectal cancer. *Dig Surg* 2001; 18 (5): 355-362
4. Heald RJ, et al. Rectal cancer: the Basingstoke experience of total mesorectal excision, 1978-1997. *Arch Surg* 1998; 133: 894-899.
5. Davies M, et al. Local recurrence after abdomino-perineal resection. *Colorectal Dis* 2009; 11: 39-43.
6. Kapiteijn E, et al. Preoperative radiotherapy combined with total mesorectal excision for resectable rectal cancer. *N Engl J Med* 2001; 345: 638-646.
7. Sauer R, et al. Preoperative versus postoperative chemoradiotherapy for rectal cancer. *N Engl J Med* 2004; 351: 1731-1740.

8. Bouchard P, Efron J. Management of recurrent rectal cancer. *Ann Surg Oncol* 2010; 17: 1343-1356.
9. Enríquez-Navascués JM, et al. Patterns of local recurrence in rectal cancer after a multidisciplinary approach. *World J Gastroenterol* 2011; 17 (13): 1674-1684.
10. Velenik V. Locally recurrent rectal cancer: treatment options. *Radiol Oncol* 2009; 43(3): 144-151.
11. Chan CL, et al. Local recurrence after curative resection for rectal cancer is associated with anterior position of the tumour. *Br J Surg* 2006; 93: 105-112.
12. Mirnezami A, et al. Increased local recurrence and reduced survival from colorectal cancer following anastomotic leak: systematic review and meta-analysis. *Ann Surg* 2011; 253 (5): 890-899.
13. Tjandra JJ, Kilkenny et al. Practice parameters for the management of rectal cancer (revised). *Dis Colon Rectum* 2005; 48: 411-423.
14. Henry LR, et al. Resection of isolated pelvic recurrences after colorectal surgery: Long-term results and predictors of improved clinical outcome. *Ann Surg Oncol*; 2007; 14 (3): 1081-1091.
15. Heriot AG, et al. Extended radical resection: the choice for locally recurrent rectal cancer. *Dis Colon Rectum* 2008; 51: 284-291.
16. Moore HG, et al. Colorectal cancer pelvic recurrences: determinants of resectability. *Dis Colon Rectum* 2004; 47: 1599-1606.
17. Palmer G, et al. A population based study on the management and outcome in patients with locally recurrent rectal cancer. *Ann Surg Oncol* 2007; 14: 447-454.
18. Höcht S, et al. Pelvic sidewall involvement in recurrent rectal cancer. *Int J Colorectal Dis* 2004; 19: 108-113.
19. Lopez-Kostner F, et al. Locally recurrent rectal cancer: predictors and success of salvage surgery. *Dis Colon Rectum* 2001; 44: 173-178.
20. Boyle K, et al. Surgery for locally recurrent rectal cancer. *Dis Colon Rectum* 2005; 48: 929-937.
21. Hahnloser D, et al. Curative potential of multimodality therapy for locally recurrent rectal cancer. *Ann Surg* 2003; 237: 502-508.
22. Shoup M, et al. Predictors of survival in recurrent rectal cancer after resection and intraoperative radiotherapy. *Dis Colon Rectum* 2002; 45: 585-592.
23. Valentini V, et al. Chemoradiation with or without intraoperative radiation therapy in patients with locally recurrent rectal carcinoma: prognostic factors and long term outcome. *Cancer* 1999; 86: 2612-2624.
24. Hashiguchi Y, et al. Intraoperative irradiation after surgery for locally recurrent rectal cancer. *Dis Colon Rectum* 1999; 42: 886-893.
25. Mannaerts GH, et al. Comparison of intraoperative radiation therapy containing multimodality treatment with historical treatment modalities for locally recurrent rectal cancer. *Dis Colon Rectum* 2001; 44: 1749-1758.
26. Bakx R, et al. Management of recurrent rectal cancer: A population based study in greater Amsterdam. *World J Gastroenterol* 2008; 14 (39): 6018-6023.
27. Nielsen MB, et al. Current management of locally recurrent rectal cancer. *Colorectal Dis* 2011; 13 (7): 732-742.
28. Glimelius B, et al. Rectal cancer: ESMO Clinical Practice Guidelines for diagnosis, treatment and follow-up. *Ann Oncol* 2010; 21 (Suppl 5): v82-86.
29. Jeffery M, et al. Follow-up strategies for patients treated for non-metastatic colorectal cancer. *Cochrane Database of Systematic Reviews* 2007, Issue 1. Art. No.: CD002200.

4.1.5. Поведение при малигнена дебелочревна обструкция

Росен Маджов, Борислав Владимирев

Дебелочревата непроходимост (ДН) най-често се причинява от колоректален карцином (КРК). По-често е в напреднала възраст и при жени. Средно около 15-20% от пациентите с КРК се представят с картина на остра чревна непроходимост, най-често в ляво дебело черво. Най-висок е рискът в спленичната флексура (до 50%), а дебелочревата перфорация допълнително я усложнява в около 7-11%.^{1, 2}


Симптомите са коремна болка (80-85%) и повръщане (65%), физикалните признаци – балониран корем (80-83%), палпаторна болезненост (44-48%), перитонеално дразнене (9-10%) и/или палпираща се ректална формация (3-4%). Диагностичните изследвания трябва да включват: (1) обзорни графии на корем за хидроаерични нива, (2) транспариетален ултразвук, (3) компютър-томография (КТ) (информация за локализация на тумора и за локално и дистално разпространение на болестта) и (4) фиброколоноскопия (сигмоидоскопия) (хистологична верификация и ендоскопски интервенции, като „мост/преход“ към хирургична интервенция. Пациентите с малигнена ДН са изложени на по-висок риск за неуспех на терапевтичната процедура и имат по-кратка преживяемост.

Терапевтични избори. Обсъждат се: (1) сегментна резекция с едноетапна анастомоза (със или без интраоперативен лаваж на дебело черво); (2) субтотална колектомия с едноетапна анастомоза; (3) операцията на *Hartmann* (двуетапна); (4) триетапна операция (стома, резекция и анастомоза, затваряне на стомата); (5) колостомия/илеостомия; (6) цекстомия; (7) обходна анастомоза (вътрешна деривация, байпас с оставяне на тумора); (8) Nd: YAG лазерна фотоаблация; (9) ендолуменно стентирание. Необходимо е пациентите да бъдат стратифицирани според оперативния риск и подходът да бъде индивидуализиран. Според Асоциацията на колопроктолозите във Великобритания най-важни предиктивни фактори са: възраст, ASA степен, стадий на болестта и оперативна спешност.³ Спешната оперативна интервенция е със сигнификантен риск от висок леталитет и морбидитет. При голям процент се налага извършване на колостомия (временна или дефинитивна). Няколко ретроспективни мултицентрични проучвания (включващи и едно- и многоетапни процедури) показват, че леталитетът

варира между 12-38%, а усложненията са в 11-60%. Тумори, причиняващи обструкция, корелират също и с повишена честота на локален рецидив.^{4, 5} *Ендолуменно стентирание.* Дебелочревните стентове се използват основно за палиация при неоперабилен КРК или при пациенти, неподходящи за оперативна интервенция (високо рискови). Те се прилагат като „мост“ към хирургията в условия на спешност с цел преодоляване на чревната непроходимост и подготовка за планова оперативна ентервенция. Могат да бъдат поставени под флуороскопски или ендоскопски контрол. Техническият успех достига до 92%, клиничният успех (ликвидиране на илеуса) – до 88%, а леталитетът е 0.5-0.6%. Усложненията са перфорация – 3.5-3.7%, реобструкция – 7% и миграция на стента – 10-12%.

Nd: YAG лазерна фотоаблация. Използва се като палиативна терапия при нерезектабилен ректосигмоиден карцином, метастази или при висок оперативен риск. Доказана е ефективността ѝ за овладяване на кървене и облекчаване на obstructivни симптоми.^{7, 8}

Първична резекция. Счита се за стандартна процедура, дебати се водят относно типа на операция. Първичната резекция с проксимална колостомия (операцията на *Hartmann*) се счита за най-безопасна опция. Основните ѝ предимства са липсата на риск от инсуфициенция на анастомозата и може да бъде извършена от всеки хирург. Недостатък е необходимостта от втора реконструктивна операция за възстановяване на пасажа, която при 40-60% от пациентите не се извършва и това влошава качеството на живот. Първичната резекция и анастомоза (едноетапна операция) има предимства, че е дефинитивна за туморния процес и чревната непроходимост и не изисква последваща хирургия. Основен недостатък е рискът от инсуфициенция на анастомозата. Понастоящем две са основните едноетапни процедури – сегментна резекция и субтоталната колектомия. В ретроспективно проучване на голяма кохорта с едноетапна операция при 32% е извършена субтотална колектомия, а в 68% – сегментна резекция; не се установяват достоверни разлики в следоперативния морбидитет (11%) и леталитет (12.5%) между двете групи.⁸ Субтотална колектомия се извършва при данни за синхронни тумори проксимално от обтуриращия тумор и/или лезии в проксимална част на дебело черво (перфорации или лацерации).^{9, 10}

A	<ul style="list-style-type: none"> Установяването на малигнена обструкция на дебело черво изисква спешна оперативна интервенция за елиминиране на усложнения, свързани с дебелочревната непроходимост, и отстраняване на първичния патологичен процес.
B	<ul style="list-style-type: none"> При десностранна малигнена дебелочревна непроходимост операция на избор е сегментарна резекция с първична анастомоза. Субтотална колектомия трябва да се има предвид, когато непроходимостта е усложнена със синхронни лезии, диаститатична перфорация или десерозация на цекум и дебелочревна исхемия. При пациенти с висок оперативен риск метод на избор е операцията на <i>Hartmann</i>.
C	<ul style="list-style-type: none"> Ендолюменно стентирание се препоръчва като алтернатива за палиативно лечение и служи като „мост“ към хирургия.
D	<ul style="list-style-type: none"> Обикновената колостома има палиативна роля при пациенти, които не биха преживели друга интервенция при липса на възможност за стентирание.
	<ul style="list-style-type: none"> При малигнена дебелочревна обструкция целта е преодоляване на спешното състояние и премахване на тумора при възможност.

Литература

- Adenis A, et al. Standards, options and recommendations: Carcinoma of the colon. *Electronic Journal of Oncology* 2001; 1: 83-89.
- Anthony T, et al. Practice parameters for the surveillance and follow-up of patients with colon and rectal cancer. *Dis Colon Rectum* 2004; 47: 807-817.
- Association of Coloproctology of Great Britain and Ireland. Guidelines for the management of colorectal cancer. London: Association of Coloproctology of Great Britain and Ireland, 2007.
- Cancer Research UK. Bowel cancer statistics. 2009. <http://info.cancerresearchuk.org/cancerstats/types/bowel/index.htm?scripttrue> (accessed June 2010).
- Coleman MP, et al. Cancer survival in five continents: a worldwide population-based study (CONCORD). *Lancet Oncol* 2008; 9: 730-756.
- Finan P, et al. National Bowel Cancer Audit, 2009. Leeds: The NHS Information Centre, 2009.
- Nelson H, et al. Guidelines 2000 for colon and rectal cancer surgery. *J Natl Cancer Inst* 2001; 93: 583-596.
- Glimelius B, et al. Rectal cancer: ESMO clinical practice guidelines for diagnosis, treatment and follow-up. *Ann Oncol* 2010; 21 (Suppl 5): v82-86.
- Minsky BD, Guillem JG. Multidisciplinary management of resectable rectal cancer: new developments and controversies. *Oncology (Williston Park)* 2008; 22: 1430-1437.
- Sprangers MAG, et al. Quality of life in colorectal cancer: stoma vs. nonstoma patients. *Dis Colon Rectum* 1995; 38: 361-369.

4.1.6. Поведение при инсуфициенция на анастомоза

Никола Колев

Инсуфициенция на анастомоза (ИА) е често усложнение след колоректална хирургия. Изисква отвеждане на чревния пасаж, води до удължаване на болничния престой и повишена смъртност.^{1, 2} След планова колоректална резекция ИА настъпва при 2-19% от случаите.^{1, 3-6} Дефинира се при наличие на следните симптоми: изтичане на гной или чревно съдържимо от дренажи, наличие на интраабдоминална или тазова колекция в зона на анастомозата при постоперативно компютър-томографско (КТ) сканиране, наличие на контраст извън анастомоза при иригография или видима дехисценция на анастомоза при реоперация по повод постоперативен перитонит. Усложнението значително удължава болничния престой и повишава постоперативната заболяемост и смъртност.^{7, 8} Преживелите имат често функционални нарушения, влошена краткосрочна преживяемост и повишен риск от локален рецидив.⁹⁻¹³ Следните фактори увеличават риска за поява на ИА: мъжки пол, физикален статус (ASA) над 3, левкоцитоза, артериална хипертония, тютюнопушене, алкохолна консумация, възраст, предходна коремна операция, недохранване, метаболитни нарушения, загуба на тегло, затлъстяване, сърдечносъдови болести, захарен диабет и многократни хемотрансфузии.^{3, 7, 16, 19, 22} Височината на анастомоза влияе върху качеството и колкото е по-отдалечена от сфинктерния апарат, толкова по-малък е рискът от ИА.¹⁵⁻¹⁸ Техниката на анастомоза (ръчна или чрез механичен съшивател) не е определящ фактор за ИА, въпреки че ниската анастомоза с автоматичен съшивател е с по-нисък риск.²¹ Клинично се класифицират в три типа – асимптоматични, незначителни и тежки ранни. Функционално се класифицират като свободни и ограничени; при свободни ИА чревно съдържимо изтича през анастомозата в коремната кухина със симптоми на фебрилитет, левкоцитоза, дифузен перитонит, сепсис; ограничени ИА са тези, при които изтичането се ограничава в таза и води до развитие на тазов абсцес.

Общата честота на ИА е 4.9%; при предни резекции е 7.4%, сравнено с 3.7% за други видове резекция. Съобщават се и по-добри резултати – под 5%.^{1, 15} Корелира с ниска преживяемост, висока смъртност – около 20% (петкратно

увеличение на тридесетдневна смъртност) и значително увеличаване на локални рецидиви.¹⁵ Препоръки за по-дистални анастомози се базират на схващане, че качеството на живот е по-добро при ниска анастомоза, отколкото при постоянна колостома, но това не се потвърждава от системен анализ на 11 проучвания и Cochrane анализ.³⁴

Поведение при ИА. Препоръчително е извършване на образни изследвания за уточняване на локализация, размер и тежест. Свободната ИА изисква спешна оперативна интервенция след ресусцитация с течности и широкоспектърни антибиотици. Най-подходящо консервативно решение е резекция и стомиране на анастомоза (лаваж на коремна кухина, резекция, създаване на дефинитивна колостома и задънване на глухо на дистално черво). При инсуфициенция на илеоколична или тънкочревна анастомоза може да се извърши и първична реанастомоза при строго определени условия: малък дефект с жизнени ръбове, не по късно от шест часа след насъпването на ИА. Ако жизнеността на ръбовете е под въпрос, задължителни са резекция и стомиране. Малки дефекти могат да се възстановят първично и да се протектират с проксимална илеостома (при липса на сигнификантно изтичане на чревно съдържимо). При ограничени ИА се прилагат интравенозни антибиотици, нулева диета и наблюдение, ако абсцесната кухина е малка и контрастът се връща свободно в червото. Ако абсцесът е по-голям и отдалечен от мястото на анастомоза, лаларотомията може да бъде заменена от перкутанен дренаж на абсцес под компютър-томографски или сонографски контрол. Ако интраоперативната находка покаже исхемия и некроза на повече от една трета от анастомозата, последната трябва да се резецира и да се изведе стома. При наличие на мукозна фистула се препоръчва отвеждане на кожата под форма на проксимална стома. Ако е налице малка инсуфициенция на здраво черво, анастомозата може да се „спаси“ чрез сутуриране, проксимална стома и лаваж на дистален сегмент. **Рецидивиращ абдоминален компартмент синдром.** До интраабдоминална хипертензия (IAХ) води скоршна коремна операция, сепсис, органична недостатъчност, нужда от механична вентилация или рязка промяна в позицията на тялото.³¹ Това състояние е честа причина за органична дисфункция след спешна коремна хирургия и травма, води до сериозни патологични промени в различни органи и системи и е доказан самостоятелен прогностичен

фактор за смъртност.^{30, 32} Клиничната картина при ИАХ над 20 mm Hg води до органна дисфункция и/или недостатъчност, дефиниращи се като абдоминален компартмент синдром (АКС). „Златен стандарт“ на поведение е декомпресивна лапаротомия и създаване на лапаростома.³⁰⁻³³ Появата на рецидивиращ АКС увеличава значително болестността и смъртността (до 60%)

и се лекува чрез декомпресивни релапаротомии.³²⁻³³ Стандартната терапия включва антибиотици, контрол на инфекциозния източник, поддържане на хемодинамика чрез обемно заместване и вазоактивни медикаменти. Постоперативният мониторинг на интраабдоминално налягане е основно при определяне на момента за затваряне на лапаростома.

В

- При клинични и образни данни за „свободна“ инсуфициенция на анастомоза се препоръчва спешно оперативно лечение.
- Резекция на анастомоза при инсуфициенция след предна резекция обикновено налага извеждане на терминална колостома.



- Необходимо е ранна диагностика на инсуфициенция на анастомоза, последвана от адекватно лечение.

Литература

1. Matheson NA, et al. Continuing experience with single layer appositional anastomosis in the large bowel. *Br J Surg* 1985; 72 (Suppl): S104-S106.
2. Isbister WH. Anastomotic leak in colorectal surgery: a single surgeon's experience. *ANZ J Surg* 2001; 71: 516-520.
3. Law WL, et al. Risk factors for anastomotic leakage after low anterior resection with total mesorectal excision. *Am J Surg* 2000; 179: 92-96.
4. Bokey EL, et al. Postoperative morbidity and mortality following resection of the colon and rectum for cancer. *Dis Colon Rectum* 1995; 38: 480-487.
5. Kruschewski M, et al. Risk factors for clinical anastomotic leakage and postoperative mortality in elective surgery for rectal cancer. *Int J Colorectal Dis* 2007; 22: 919-927.
6. Pakkaste TE, et al. Anastomotic leakage after anterior resection of the rectum. *Eur J Surg* 1994; 160: 293-297.
7. Debas HT, Thomson FB. A critical review of colectomy with anastomosis. *Surg Gynecol Obstet* 1972; 135: 747-752.
8. Moran BJ, Heald RJ. Risk factors for, and management of anastomotic leakage in rectal surgery. *Colorectal Dis* 2001; 3: 135-137.
9. Schrock TR, et al. Factor contributing to leakage of colonic anastomoses. *Ann Surg* 1973; 177: 513-518.
10. Merad F, et al. Prophylactic abdominal drainage after elective colonic resection and suprapromontory anastomosis: a multicenter study controlled by randomization. French Association for Surgical Research. *Arch Surg* 1998; 133: 309-314.
11. Varma JS, et al. Low anterior resection of the rectum using double stapling technique. *Br J Surg* 1990; 77: 888-890.
12. Zaheer S, et al. Surgical treatment of adenocarcinoma of the rectum. *Ann Surg* 1998; 227: 800-811.
13. Arenal JJ, et al. Colorectal resection and primary anastomosis in patients aged 70 and older: a prospective study. *Eur J Surg* 1999; 165: 593-597.
14. Makela JT, et al. Risk factors for anastomotic leakage after left-sided colorectal resection with rectal anastomosis. *Dis Colon Rectum* 2003; 46: 653-660.
15. Branagan G, Finnis D. Wessex Colorectal Cancer Audit Working Group. Prognosis after anastomotic leakage in colorectal surgery. *Dis Colon Rectum* 2005; 48: 1021-1026.
16. Millan M, et al. Early prediction of anastomotic leak in colorectal cancer surgery by intramucosal pH. *Dis Colon Rectum* 2006; 49: 595-601.
17. Rullier E, et al. Risk factors for anastomotic leakage after resection of rectal cancer. *Br J Surg* 1998; 85: 355-358.

18. Alves A, et al. Factors associated with clinically significant anastomotic leakage after large bowel resection: multivariate analysis of 707 patients. *World J Surg* 2002; 26: 499-502.
19. Sorensen LT, et al. Smoking and alcohol abuse are major risk factors for anastomotic leakage in colorectal surgery. *Br J Surg* 1999; 86: 927-931.
20. Morgenstern L, et al. Anastomotic leakage after low colonic anastomosis. Clinical and experimental aspects. *Am J Surg* 1972; 123: 104-109.
21. Irvin TT, Hunt TK. Effect of malnutrition on colonic healing. *Ann Surg* 1974; 180: 765-772.
22. Shandall A, et al. Colonic anastomotic healing and oxygen tension. *Br J Surg* 1985; 72: 606-609.
23. Locke R, et al. The use of surface oximetry to assess bowel viability. *Arch Surg* 1984; 119: 1252-1256.
24. Matthiessen P, et al. Risk factors for anastomotic leakage after anterior resection of the rectum. *Colorectal Dis* 2004, 6(6): 462-469.
25. Parc Y, et al. Management of postoperative peritonitis after anterior resection: experience from a referral intensive care unit. *Dis Colon Rectum* 2000; 43 (5): 579-587.
26. Hedrick TL, et al. Anastomotic leak and the loop ileostomy: friend or foe? *Dis Colon Rectum* 2006; 49 (8): 1167-1176.
27. Lee WS, et al. Risk factors and clinical outcome for anastomotic leakage after total mesorectal excision for rectal cancer. *World J Surg* 2008; 32 (6): 1124-1129.
28. Law WL, et al. Anastomotic leakage is associated with poor long-term outcome in patients after curative colorectal resection for malignancy. *J Gastrointest Surg* 2007; 11 (1): 8-15.
29. Platell C, et al. The incidence of anastomotic leaks in patients undergoing colorectal surgery. *Colorectal Dis* 2007; 9 (1): 71-79.
30. Maerz L, Kaplan LJ. Abdominal compartment syndrome. *Crit Care Med* 2008; 36 (Suppl 4): S212-15.
31. Malbrain ML, et al. Results from the International Conference of Experts on Intraabdominal hypertension and abdominal compartment syndrome. I. Definitions. *Intensive Care Med* 2006; 32 (11): 1722-1732.
32. De Waele JJ, et al. Decompressive laparotomy for abdominal compartment syndrome – a critical analysis. *Crit Care* 2006; 10 (2): R51.
33. Gracias VH, et al. Abdominal compartment syndrome in the open abdomen. *Arch Surg* 2002; 137 (11): 1298-1300.
34. Pachler J, Wille-Jorgesen P. Quality of life after rectal resection for cancer, with or without permanent colostomy. *Cochrane database Syst Rev.* 2005 Apr 18; (2): CD004323.

АВТОРСКИТЕ ПРАВА – ЗАЩИЩЕНИ
ДА НЕ СЕ ПРОМЕНЯВАТ

4.2. Хирургия при анален карцином

Николай Яръмов

След проучвания на EORTC и RTOG стандартно поведение при повечето пациенти с анален карцином (АК) е лъчехимиолечение, обаче около 10% от тях не постигат пълен терапевтичен отговор (локално персистиране или рецидив на дигитално палпираща се формация).¹ Главна цел на рестадиране след начално лъчехимиолечение е регистриране или отхвърляне на локална резидуална болест или рецидив. Използват се магнитнорезонансна томография и компютър-томография. В половината от случаите се установява възможна операбилност, но само при 50% от тях се отчита подобряване на преживяемостта.

Локална ексцизия. Този хирургичен метод се прилага само при T1 тумори с локализация до 2 cm от анален ръб. Локалният контрол и далечната прогноза са добри при чисти резекционни линии.¹⁻³

Първична абдоменоперинеална екстирпация (АПЕ). Преди 1980 г. този метод (със или без ингвинална лимфна дисекция) бе стандарт за лечение, водещ до петгодишна преживяемост в 38-70%. С въвеждане на дефинитивно лъчехимиолечение се постига петгодишна преживяемост над 80%, поради което това поведение сега е метод на избор за плоскоклетъчен АК, при който не е приложима локална ексцизия.¹³ Макар че АПЕ е еднаква с тази, извършвана при нисък ректален карцином (с отстраняване на мезоректални

лимфни възли), ексцизията на перианална кожа трябва да бъде модифицирана в съответствие с конфигурацията на аналния тумор. Поради различно разпространение на плоскоклетъчен АК в сравнение с ректален аденокарцином е наложително широко отстраняване на исшиоректална мастна тъкан. Раневото зарастване е удължено (42%) и в съображение влиза прилагане на реконструкция с миокутанно ламбо, въпреки сигнификантно висока болестност от подобна манипулация.

Колостома. По правило дефинитивното лъчехимиолечение осигурява добър системен и локален контрол, без необходимост от извеждане на колостома. Временна колостома е потенциално приложима при: (1) авансирал тумор със загуба на сфинктерна функция преди лъчехимиолечение; (2) ректовагинални фистули или риск от поява на такива в хода на лечение. Нивото на реверзибилност (възстановяване на континуитета) при „временни“ колостоми е ниско и е в съответствие с показанията за извеждането им.¹¹

Ингвинална лимфна дисекция. Около 30% от АК се представя с палпиращи се ингвинални лимфни възли, но повече от половината са инфламаторни (неметастатични). Като стадиращ метод, тънкоиглената аспирационна биопсия под ултразвуков контрол отстъпва на хистологичното изследване на възли, екстирпирани при радикална лимфна дисекция. Ангажирането на ингвинални лимфни възли влошава далечната прогноза, но липсват доказателства за полза от профилактична ингвинална лимфна дисекция. Много лъчелечебни протоколи включват ингвинални области, като таргетни зони.

A	▪ Хирургичното лечение не е стандарт при анален карцином.
C	▪ Пациенти с локално персистиращ или рецидивиращ анален карцином са показани за „спасително“ хирургично лечение.



- **Преди хирургично лечение на анален карцином задължително се извършва биопсия и рестадиране.**
- **Хирургия след лъчехимиолечение често е трудна за изпълнение и е обременена с усложнения, поради което изисква мултидисциплинарен екип, включващ уролози, гинеколози и пластични хирурзи.**

Литература

1. R. Glynne-Jones, et al. Anal cancer: ESMO Clinical Practice Guidelines for diagnosis, treatment and follow-up. *Ann Oncol* 2010; 21 (Suppl 5): v87-v92.
2. Engstrom PF, et al. NCCN Practice Guidelines: Anal Cancer Version 2. 2009 (08/19/09). Available at www.nccn.org/professionals/physician (last accessed 27 Sept 2009).
3. Guidelines for the management of colorectal cancer issued by the Association of Coloproctology of Great Britain and Ireland; 3rd edn, 2007.
4. Nigro, ND. An evaluation of combined therapy for squamous cell cancer of the anal canal. *Dis Colon Rectum* 1984; 27 (12): 763-766
5. Nigro ND, et al. Combined therapy for cancer of the anal canal: a preliminary report. *Dis Colon Rectum* 1974; 17 (3): 354-356
6. Renehan AG, et al. Patterns of local disease failure and outcome after salvage surgery in patients with anal cancer. *Br J Surg* 2005; 92 (5): 605-614
7. Billimoria KY, Bentrem DJ, Rock CE et al. Outcomes and prognostic factors for squamous-cell carcinoma of the anal canal: analysis of patients from the National Cancer Data Base. *Dis Colon Rectum* 2009; 52: 624-631.
8. Frisch M, et al. Sexually transmitted infection as a cause of anal cancer. *N Engl J Med* 1997; 337: 1350-1358.
9. Abbasakoor F, Boulos PB. Anal intraepithelial neoplasia. *Br J Surg* 2005; 92: 277-290.
10. Das P, et al. Predictors and patterns of recurrence after definitive chemoradiation for anal cancer. *Int J Radiation Oncol Biol Phys* 2007; 68: 794-800.
11. Ajani JA, et al. US intergroup anal carcinoma trial: tumor diameter predicts for colostomy. *J Clin Oncol* 2009; 27: 1116-1121.
12. Matzinger O, et al. for the EORTC Radiation Oncology and Gastrointestinal Tract Cancer Groups. Mitomycin C with continuous fluorouracil or with cisplatin in combination with radiotherapy for locally advanced anal cancer (European Organisation for Research and Treatment of Cancer phase II study 22011-40014). *Eur J Cancer* 2009; Jul 28.
13. Mullen JT, et al. Results of surgical salvage after failed chemoradiation therapy for epidermoid carcinoma of the anal canal. *Ann Surg Oncol* 2007; 14: 478-483.
14. Renehan AG, et al. Patterns of local disease failure and outcome after salvage surgery in patients with anal cancer. *Br J Surg* 2005; 92: 605-614.
15. Vuong T, et al. Contribution of conformal therapy in the treatment of anal canal carcinoma with combined chemotherapy and radiotherapy: results of a phase II study. *Int J Radiation Oncol Biol Phys* 2003; 56: 823-831.
16. Eng C, Pathak P. Treatment options in metastatic squamous cell carcinoma of the anal canal. *Curr Treat Options Oncol* 2008; 9: 400-407.

4.3. Периоперативна профилактика на венозен тромбоемболизъм

Димитър Калев

Свързаните с лечение рискови фактори за венозен тромбоемболизъм (ВТЕ) са коремна хирургия, цитотоксична химиотерапия, антиангиогенна противотуморна терапия и централни венозни устройства.¹ Регистрира се в 1-8% и е една от най-честите причини за смърт при пациенти с карцином.¹ С валидиран предсказващ модел амбулаторните пациенти се стратифицират в три рискови групи с помощта на точкуване на пет променливи: локализация на карцином, стойност на тромбоцити преди лечение ≥ 350 G/l, ниво на хемоглобин < 100 g/l, левкоцитен брой > 11 G/l и индекс на телесна маса (BMI) ≥ 35 kg/m².¹ Лапаротомия и/или лапароскопия с продължителност над 30 минути се определят като *висок риск* и заедно с останалите четири променливи се оценяват с една точка.² Режими с *cisplatin* и антиангиогенни лекарства повишават риска от ВТЕ.³ Диагнозата на дълбока венозна тромбоза (ДВТ) се поставя чрез венозна доплер-ехография, а на белодробен емболизъм – чрез компютър-томографска ангиография (СТА), подкрепена от ЕКГ, вентилационно-перфузионна скинтиграфия (V-Q scan) (при алергия към контрастни вещества) и ехокардиография.⁴ При амбулаторни болни не се препоръчва рутинна профилактика с антитромботични агенти. По правило хирургични пациенти с карцином подлежат на профилактично третиране с нискомолекулярен хепарин (НМХ).² Според системен обзор профилактиката

достоверно снижава общата смъртност, без риск за хеморагии.⁵ Мета-анализ на девет изпитвания доказва, че антикоагулантна профилактика при хоспитализирани достоверно снижава честотата на белодробен емболизъм, фатален белодробен емболизъм и симптоматична ДВТ.⁶ След коремна хирургия ръководството на ESMO препоръчва десетдневно приложение на НМХ (*enoxaparin* 40 mg дневно или *dalteparin* 5000 IU дневно) или нефракциониран хепарин (НФХ) (3 x 5000 IU подкожно дневно).^{1, 2} В препоръки на ASCO и NCCN продължителността на приложение е до четири седмици.⁷ По време на адювантна или първа линия химиотерапия рутинна профилактика не се препоръчва.¹ При клинични и образни критерии за ВТЕ лечението започва с подкожен НМХ (*enoxaparin* 2 x 1 mg/kg дневно или *dalteparin* 200 IU/kg дневно) или с венозен НФХ (болус от 5000 IU, последван от непрекъсната инфузия с 30000 IU/24 h). Цел на приложението на НФХ е удължаване на активираното парциално тромбoplastиново време (aPPT) 1.5-2.0 пъти над изходна стойност. В случаи на масивен белодробен емболизъм се прилага тромболитична терапия с тъканен плазминогенов активатор (tPA) (*alteplase*) в условия на интензивно отделение. Началната фаза на лечение на ВТЕ продължава 3-6 месеца с орални антикоагуланти (витамин К-антагонисти, ВКА) при поддържане на терапевтични стойности на международното нормализирано съотношение (INR) между 2.0 и 3.0.^{1, 7} Приложение на ВКА започва 24 часа след началото на НФХ и продължава паралелно с него още пет дни. Рандомизирани клинични изпитвания доказват предимство на продължително лечение с НМХ пред ВКА.⁸

A

- Пациенти с коремна хирургия за колоректален карцином подлежат на периоперативна профилактика на венозен тромбоемболизъм с нискомолекулярен или нефракциониран хепарин при липса на контраиндикации.
- Венозният тромбоемболизъм, свързан с колоректален карцином, се лекува стационарно с начално приложение на лечебни дози нискомолекулярен или нефракциониран хепарин, последвани от продължително амбулаторно противорецидивно приложение на профилактична доза нискомолекулярен хепарин или витамин К-антагонист.



- Всеки хоспитализиран пациент с колоректален карцином подлежи на периперативна анти тромботична профилактика.

Литература

1. Venous thromboembolic disease. NCCN Practice Guidelines in Oncology – v.2.2011. Available www.nccn.org.
2. Mandala M, et al. Venous thromboembolism in cancer patients: ESMO Clinical Practice Guidelines for the management. *Ann Oncol* 2010; 21 (Suppl. 5): v274-v276.
3. Khorana AA, et al. Development and validation of a predictive model for chemotherapy-associated thrombosis. *Blood* 2008; 15: 4902-4907.
4. Bovelli D, et al. Cardiotoxicity of chemotherapeutic agents and radiotherapy-related heart disease: ESMO Clinical Practice Guidelines for the management. *Ann Oncol* 2010; 21 (Suppl. 5): v277-v282.
5. Kuderer NM, et al. A meta-analysis and systematic review of the efficacy and safety of anticoagulants as cancer treatment: Impact on survival and bleeding complications. *Cancer* 2007; 110: 1149-11615.
6. Dentali F, et al. Meta-analysis: Anticoagulant prophylaxis to prevent symptomatic venous thromboembolism in hospitalized medical patients. *Ann Int Med* 2007; 146: 278-288. .
7. Lyman GH, et al. American Society of Clinical Oncology Guideline: Recommendations for venous thromboembolism prophylaxis and treatment in patients with cancer. *J Clin Oncol* 2007; 25: 5490-5505.
8. Mayer G, et al. Comparison of low-molecular-weight heparin and warfarin for the secondary prevention of venous thromboembolism in patients with cancer: a randomized controlled study. *Arch Intern Med* 2002; 162(15): 1729-1735.

ДА НЕ СЕ ПРОМЕНЯВА – АВТОРСКИ ПРАВА

4.4. Поведение при колоректален карцином с асцит

Мария Атанасова

Малигненият асцит (МА) е израз на напреднал (авансирал) колоректален карцином (КРК) и представлява събиране на свободно подвижна или частично инкапсулирана течност в коремната кухина, като следствие от карциноматоза на перитонеума. Голямото количество асцитна течност повишава интраабдоминалното налягане и предизвиква симптоми на коремна болка, задух, гадене, безапетитие, ограничена двигателна активност. Асцитът се доказва с физикални и образни методи (абдоминална ехоскопия, компютър-томография, КТ). Задължително се провежда диагностична коремна пункция (абдоменоцентеза, парацентеза), като асцитната течност се изследва биохимично (албумин, LDH, холестерол), цитологично (за туморни клетки и други клетъчни елементи – левкоцити, лимфоцити, еритроцити) и микробиологично (за суперпонирана бактериална инфекция, особено при чести абдоменоцентези). При парамалигнен асцит (без туморни клетки в асцитна течност) и/или неясна етиология се препоръчва лапароскопия (диагностична точност > 90%). При симптоматични пациенти (задух, коремна болка, гадене) се провеждат следните палиативни лечебни подходи¹⁻⁵: (1) терапевтична (отбременяваща) абдоменоцентеза с еднократно източване до 5 l асцитна течност; при бързо събиране на асцит манипулацията може да се повтаря многократно през няколко дни;

субституиращи венозни вливания на *Serum Glucosae* или плазма се прилагат само при дехидратирани пациенти или такива с хипотония, за да се избегне влошаване на бъбречната функция; (2) диуретична терапия с *furosemid* плюс *spironolactone* в обичайна дозировка, но ефектът от нея е ограничен; по-добри резултати се наблюдават при пациенти с масивни чернодробни метастази и албуминов градиент серум/асцит > 11 g/l, отколкото при тези без портална хипертония, с карциноматоза на перитонеума или с хилозен асцит и албуминов градиент < 11 g/l; (3) перитонеално-венозен шънт – неефективен (за разлика от карциноза на перитониума при карцином на гърда или яйчник); (4) трифункционално хибридно плъх-мишка антитяло – *catumaxomab (Removab)* е специфично насочено за прицелна имунотерапия чрез интраперитонеално приложение при малигнен асцит от перитонеално метастазирани карциноми, позитивни за Ep CAM (epithelial cell adhesion molecule); отчита се сигнификантно родობряване на преживяемост без коремна пункция и качеството на живот чрез редуциране на симптомит от МА^{6, 7}; (5) интраперитонеална имунотерапия с α - или β -*interferon*, тумор-некротизиращ фактор (TNF), радиоизотопи (в стадий на експериментални или фаза I проучвания), не се прилагат в практиката. (6) интраперитонеална хипертермална химиотерапия (HIPEC), самостоятелно или в комбинация с хирургия, е с недоказан ефект поради липса на рандомизирани проучвания с голям брой пациенти.⁸

B	<ul style="list-style-type: none"> ▪ За контрол на малигнен асцит, позитивен за Ep CAM, лечение на избор е интраперитонеално приложение на <i>catumaxomab (Removab)</i>.
D	<ul style="list-style-type: none"> ▪ При наличие на асцит задължителна манипулация е диагностична коремна пункция с биохимично, цитологично и микробиологично изследване. ▪ При асцит с неясна етиология се обсъжда лапароскопия.

D

- При симптоматични пациенти с карциноматоза на перитонеум и малигнен асцит палиативно се препоръчват повтарящи се абдоменоцентези.
- Диуретична терапия (*furosemid* плюс *spironolactone* в стандартни дози) се препоръчва с различен успех заедно с терапевтична коремна пункция.
- Интраперитонеална хипертермална химиотерапия не е стандарт за лечение на малигнен асцит.



- При пациенти с колоректален карцином и асцит се прилага диагностична абдоменоцентеза.
- Палиативното лечение включва терапевтична абдоменоцентеза, съчетана с диуретична терапия с *furosemid* плюс *spironolactone*.
- Интраперитонеално приложение на *catumaxomab* (*Removab*) е избор за контрол на асцита при метастази от Ep CAM позитивни карциноми.

Литература

1. Becker G, et al. Malignant ascites: Systematic review and guideline for treatment. *Eur J Cancer* 2006; 42: 589-597.
2. Smith EM, Jayson GC. The current and future management of malignant ascites. *Clin Oncol* 2003; 15: 59-72.
3. Olopade OI, Ultmann JE. Malignant effusions. *CA Cancer J Clin* 1991; 41 (3): 166-179.
4. Stephenson J, Gilbert J. The development of clinical guidelines on paracentesis for ascites related to malignancy. *Palliat Med* 2002; 16: 213-218.
5. McNamara P. Paracentesis – an effective method of symptom control in the palliative care setting? *Palliat Med* 2000; 14: 62-64.
6. Markus M. Heiss et al. The trifunctional antibody catumaxomab for the treatment of malignant ascites due to epithelial cancer: results of a prospective randomized phase II/III trial. *Int J Cancer* 2010; 127: 2209-2221.
7. Bockemeyer C. Catumaxomab – trifunctional anti-EpCAM antibody used to treat malignant ascites. *Expert Opin Biol Ther* 2010; 10 (8): 1259-1269
8. Barni S, et al. A novel perspective for an orphan problem: Old and new drugs for the medical management of malignant ascites. *Crit Rev Oncol/Hematol* 2010; doi:10.1016/j.critrevonc.2010.07.016

РАЗДЕЛ 5
ЛЪЧЕЛЧЕНИЕ



5. Лъчелечение

5.1. Лъчелечение при ректален карцином

5.1.1. Предоперативно лъчелечение


Татяна Хаджиева

Възможни предимства на предоперативно лъчелечение (ЛЛ) са намаляване на имплантацията на туморни клетки по време на операция, по-висока радиочувствителност на оксигенирани преди операцията туморни клетки, директна визуализация на тумора за целите на ЛЛ, по-ниска токсичност в сравнение със следоперативно ЛЛ. Всичко това води към възможност за сфинктер-съхраняващи операции (ССО). Основен недостатък на предоперативното ЛЛ е свръхлечение в ранни стадии (pT1-2N0) или неразпознатата метастатична болест.^{1, 2} С развитие на образните техники (ендоректална ехография и магнитнорезонансна томография, МРТ) се повиши значително точността на стадиране и предсказването на негативна циркумферентна резекционна граница.^{1, 2} Петнадесет рандомизирани изпитвания и три мета-анализи визират проблема, доказвайки достоверно снижение на локални рецидиви, но само един от тях показва и повишаване на обща преживяемост (ОП) с 10%.^{3,7} Шведски системен анализ на 42 рандомизирани изпитвания, три мета-анализа, 36 проспективни проучвания и други с общо 25351 болни показва, че предоперативното ЛЛ с биологично еквивалентна доза над 30 Gy достоверно снижава туморните рецидиви с 50-70%, сравнено със следоперативно ЛЛ (30-40%) и самостоятелна хирургия. След въвеждане на тотална мезоректална ексцизия (ТМЕ), която рязко снижи локалните рецидиви (ЛР), добавяне на предоперативно ЛЛ допълнително редуцира ЛР от 8.2% на 2.4% (p < 0.001), без да повлиява ОП, поради наличие на лимфни метастази

дори в ранни стадии (20-30% при cT1-2 и 40-50% при cT3-T4). Наличие на позитивен нодален статус (N+) увеличава риска за далечно метастазирание с 40-50%.⁴ Едрофракционираното предоперативно ЛЛ вероятно снижава еднакво ЛР, както дребнофракционирано предоперативно ЛЛ (резултати от три рандомизирани проучвания)⁵⁻⁷; но подгрупи с ниско разположени тумори и риск от позитивна циркумферентна резекционна граница не показват достатъчен отговор към едрофракционирано ЛЛ. Ефективността му е висока при наличие на лимфни метастази, при тумори между 5 cm и 10 cm от аноректална линия и липса на риск от положителна циркумферентна резекционна граница. Английско проучване (MRC CR07) сравнява едрофракционирано предоперативно ЛЛ със следоперативно лъчехимиолечение след ТМЕ, включено само при циркумферентна резекционна граница под 1 mm, и показва по-високата ефективност на едрофракционираното предоперативно ЛЛ.⁷ Това е единствено проучване, което освен значително подобряване на локалните рецидиви (от 11.4% след ТМЕ на 4.7% след предоперативно ЛЛ и ТМЕ) демонстрира и достоверно удължаване на преживяемостта без болест, без да променя ОП. Ползата от едрофракционирано предоперативно ЛЛ за ОП, сравнена с по-агресивното едновременно лъчехимиолечение, е противоречива, защото са селектирани пациенти с по-ранни тумори (T1-3).¹ Само едно полско рандомизирано изпитване доказва, че няма разлика между едрофракционирано предоперативно ЛЛ (5 x 5 Gy) на операбилни T3-4 тумори и дребнофракционирано предоперативно ЛЛ с 50.4 Gy и болус на *5-fluorouracil*; не се различава и процентът на сфинктер-съхраняващи операции (61% срещу 58%); регистрира се по-висока честота на степен 3 токсичност при едновременно лъчехимиолечение; липсва разлика и в четиригодишна преживяемост (67% срещу 66%).⁸ В изпитване на EORTC

се сравнява само дребнофракционирано предоперативно ЛЛ с 45 Gy срещу различни комбинации на предоперативно и следоперативно ЛЛ едновременно с химиотерапия. Доказва се достоверен положителен ефект на едновременно лъчехимиолечение.⁹ Това се потвърждава и от европейско проучване на LARCS, което дискутира проблема при неоперабилни карциноми (cT4), сравнявайки ефекта на предоперативно ЛЛ с предоперативно лъчехимиолечение; доказва се, че комбинираният

режим достоверно удължава преживяемостта: специфична онкологична преживяемост – 72% срещу 55% и ОП – 66% срещу 53%.¹⁰ Липсват категорични доказателства, че само предоперативното ЛЛ удължава ОП; вероятна причина е, че локалните рецидиви продължават да нарастват в хода на преживяемостта (с 1.5% годишно до пет години и с 0.5% след пет години); кривата на локални рецидиви продължава да расте до 17%, а ефектът от предоперативно ЛЛ следва да се оценява след пет години.⁶

A	<ul style="list-style-type: none">▪ При ректален карцином (cT2) се препоръчва едрофракционирано предоперативно лъчелечение (25 Gy, 5 Gy/фракция, за пет последователни дни), последвано от хирургия в рамките на 7-10 дни.▪ Едрофракционирано предоперативно лъчелечение има индикации и при ранни тумори cT1, разположени в долната трета на ректум, в непосредствена близост до мезоректална фасция (доказана с магнитнорезонансна томография) и висока вероятност за положителни циркумферентни резекционни граници.▪ Прилагане на дребнофракционирано предоперативно лъчелечение (46-50.4 Gy, 1.8-2 Gy/фракция) при ректален карцином (cT1-T3a) няма доказани предимства.
D	<ul style="list-style-type: none">▪ При възрастни пациенти (80-85 години) с противопоказания за лъчехимиолечение може да се обсъжда прилагане на едрофракционирано лъчелечение и операция след осем седмици.
	<ul style="list-style-type: none">▪ Предоперативно лъчелечение се предпочита като по-ефективно и по-ниско токсично от следоперативно.▪ Центровете в България могат да провеждат това лечение с високоенергийни уредби, като се предпочита конформално триизмерно лъчелечение.

Литература

1. Glimelius B, et al. Rectal cancer: ESMO Clinical recommendations for diagnosis, treatment and follow-up. *Ann Oncol* 2010; 21 (Suppl. 5): v 82-86.
2. Vincenzo V, et al. Evidence and research in rectal cancer. *Radiotherapy and Oncology* 2008; 87: 449-474.
3. Camma C, et al. Preoperative radiotherapy for resectable rectal cancer: a metaanalysis. *JAMA* 2000; 284: 1008-1015.
4. Glimelius B, et al. A systematic overview of radiation therapy effects in rectal cancer. *Acta Oncol* 2003; 42: 476-492.
5. Improved survival with preoperative radiotherapy in resectable rectal cancer. Swedish Rectal Cancer Trial. *N Engl J Med* 1997; 336: 980-987.

6. Peeters KC, et al. Dutch Colorectal Cancer Group The TME trial after a median follow-up of 6 years: increased local control but no survival benefit in irradiated patients with resectable rectal carcinoma. *Ann Surg* 2007; 246: 693-701.
7. Sebag-Montfiore D, et al. Short-course preoperative radiotherapy results improves outcome when compared with highly selective postoperative radiochemotherapy. Preliminary results of the MRC CR07 randomised trial. *Radiother Oncol* 2006; 819: s19.
8. Bujko K, et al. Does rectal cancer shrinkage induced by preoperative radio(chemo)therapy increase the likelihood of anterior resection? A systematic review of randomised trials. *Radiother Oncol* 2006; 80: 4-12.
9. Bosset JF, et al. EORTC Radiotherapy Group Trial 22921. Chemotherapy with preoperative radiotherapy in rectal cancer. *N Engl J Med* 2006; 355: 1114-1123.
10. Braendengen M, et al. A randomized phase III study (LARCS) comparing preoperative radiotherapy alone versus chemoradiotherapy in non-resectable rectal cancer. *J Clin Oncol* 2008; 26: 3687-3694.

АВТОРСКИ ПРАВА
ДА НЕ СЕ ПРОМЕНЯ И РАЗМНОЖАВАТ

5.1.2. Интраоперативно лъчелечение

Веселина Първанова

Интраоперативното лъчелечение (ИОЛЛ) реализира еднократна висока доза по време на хирургия в макроскопски видимия тумор или туморното ложе с минимално облъчване на околни тъкани, които се отдръпват или екранират. Технически се прилага с ускорени електрони от 6-10 MeV или с брахитерапия с висока мощност на дозата.¹ Връзката между приложена доза, локален контрол (ЛК) и възможни усложнения изисква правилна селекция на пациенти.² Прилага се принципа на размер на доза според обем на персистиращи клоногенни клетки (R0, R1 или R2 и толеранс на здрави тъкани).^{12, 13} Препоръчват се високоенергийни ускорени електрони, като разпределението на дозата превъзхожда останалите методи (брахитерапия и ортоволтно лъчелечение).¹⁶ Биологичният еквивалент на еднократна доза от 10-20 Gy е два-три пъти по-висок, отколкото при стандартно фракционирано ПЛЛ (1.8-2 Gy дневно, по 5 седмично).¹⁴ Мета-анализ доказва превъзходство на пред- и следоперативно перкутанно лъчелечение (ПЛЛ) за локален контрол при локално авансирал ректален карцином (РК) – с 46% по-добър в сравнение със самостоятелна хирургия.^{3, 4} В осем нерандомизирани ретроспективни проучвания със стационарни и мобилни ускорители увеличаването на дозата чрез ИОЛЛ повишава локалния контрол с принос към общата преживяемост.⁵⁻⁷ Сериозни усложнения се проследяват в полето на проведено ПЛЛ и централно на мястото на ИОЛЛ; прилагане на доза над 20 Gy води до сигнификантна невропатия в 50%.⁸⁻¹¹ Прилагане на ИОЛЛ в критични за рецидив места (7.5-25 Gy) води до локален контрол, вариращ според състояние на резекционната линия,

приемливи периоперативни и късни лъчеви усложнения (съотв. 8% и 46%), с висока петгодишна преживяемост (52%). Сравнителен ретроспективен анализ със самостоятелно ПЛЛ показва превъзходство на ИОЛЛ – 50% повече локален контрол.^{16, 17} Първото рандомизирано проучване не доказва това предимство, но само 7% от включените болни са с T4 и приносът на метода не може да се диференцира.¹⁸ През 2006 г. NCCN публикува препоръки за ИОЛЛ при колоректален и карцином на маточна шийка: назначава се като свръхдозирани (boost) след предоперативно ПЛЛ с химиотерапия и цели подобряване на локалния туморен контрол при болни с авансирал T4 или рецидивирал колоректален карцином; предоперативно лъчехимиолечение се препоръчва при тези пациенти за постигане на операбилност. Ако ИОЛЛ е невъзможно, препоръчва се допълнително постоперативно ПЛЛ (10-20 Gy) преди адювантна химиотерапия. При пациенти с РК T4 или рецидив ИОЛЛ се прилага при онкологично неиздържана област за сигурност. При изолирани рецидиви в тази или в анастомоза прилагането му трябва да бъде след внимателна оценка на съотношение полза/риск. Налага се изучаване на нови радиобиологични модели, свързани не само с ИОЛЛ, но и с прилагане на стереотактична лъчетерапия (кибер-нож), томотерапия и брахитерапия с висока мощност на дозата.¹⁹⁻²¹ Предписване на ИОЛЛ се обсъжда при следните условия: (1) невъзможност за постигане на локален контрол с хирургия; (2) възможност за ПЛЛ по радикална програма; (3) обсъждане заедно с вида на оперативното лечение; (4) баланс между успех и усложнения при съчетаване с ПЛЛ; (5) технически по-лесно прилагане на свръхдозирани, отколкото брахитерапия; (6) липса на далечни метастази или наличие на резектабилни единични; (7) общо състояние, позволяващо по-продължително оперативното лечение.

C	▪ При ректален карцином cT3 липсва терапевтичен принос на интраоперативно лъчелечение.
D	▪ Интраоперативно лъчелечение се назначава при следните индикации: (1) първичен локално авансирал ректален карцином с висока вероятност за R1-2 резекция; (2) локален рецидив на ректален карцином (изолиран или с резектабилни далечни метастази); (3) рецидив в регионални лимфни възли.



- При малигнена дебелочревна обструкция целта е преодоляване на спешното състояние и премахване на тумора при възможност.
- В България засега липсват условия за провеждане на интраоперативно лъчелечение.

Литература

1. Calvo FA, et al. Intraoperative radiation therapy part 1: Rationale and techniques. *Crit Rev Oncol Hematol* 2006; 59 (2): 106-115.
2. Calvo FA, et al. Intraoperative radiation therapy part 2: Clinical results. *Crit Rev Oncol Hematol* 2006; 59 (2): 116-127.
3. The Colorectal Cancer collaborative Group. Adjuvant radiotherapy for rectal cancer: a systematic overview of 8507 patient from 22 randomised trials. *Lancet* 2001; 358: 1291-1304.
4. Swedish Rectal Cancer Trial. Improved survival with preoperative radiotherapy in resectable rectal cancer. *N Engl J Med* 1997; 336: 980-987.
5. Kusters M, et al. Results of European pooled analysis of IORT-containing multimodality treatment for locally advanced rectal cancer: adjuvant chemotherapy prevents local recurrence rather than distant metastases. *Ann Oncol* 2009; 6: 1279-1284.
6. Calvo A, et al. Intraoperative presacral electron boost following preoperative chemoradiation in T3-4Nx rectal cancer: initial local effects and clinical outcome analysis. *Radiother Oncol* 2002; 62 (2): 201-206.
7. Krempien R, et al. Long-term results of intraoperative presacral electron boost radiotherapy (IOERT) in combination with total mesorectal excision (TME) and chemoradiation in patients with locally advanced rectal cancer. *Int J Radiat Oncol Biol Phys* 2006; 6 (4): 1143-1151.
8. Suzuki K, et al. Intraoperative irradiation after palliative surgery for locally recurrent rectal cancer. *Cancer* 1995; 75: 939-952.
9. Haddock M, et al. Intraoperative irradiation for locally recurrent colorectal cancer in previously irradiated patients. *Int J Radiat Oncol Biol Phys* 2001; 49: 1267-1274.
10. Dresen R, et al. Radical resection after IORT-containing multimodality treatment is the most important determinant for outcome in patients treated for locally recurrent rectal cancer. *Ann Surg Oncol* 2008; 15 (7): 1937-1947.
11. Kusters M, et al. Patterns of local recurrence in locally advanced rectal cancer after intra-operative radiotherapy containing multimodality treatment. *Radiother Oncol* 2009; 92: 221-225.
12. Okunieff P, et al. Biology of large dose per fraction radiation therapy, in L. Gunderson, C. Willett, J. Harrison et al (eds): Intraoperative Irradiation: Techniques and Results. Totowa, NJ, Human Press, 1999, 25-46.
13. Sindelar W, Kinsella T. Normal tissue tolerance to intraoperative radiotherapy. *Surg Oncol Clin N Am* 2003; 12: 925-942.
14. Fuks Z, et al. Radiobiology - Oxford style discussion: This house believes that an intraoperative single shot boost is superior to a fractionated boost. ESTRO meeting, London 9-12 may 2011.
15. Mathis K, et al. Can Unresectable Colorectal Cancer Be Cured? *Advances in Surgery* 2009; 43 (1): 211-219.
16. Tait D, et al. Surgery: cT4 Nx Rectal cancer: do we need IORT? ISORT Meeting, ESTRO London 7-10 may 2011.
17. Herman J, et al. Evidence and research in rectal cancer. *Radiother and Oncol* 2008; 87 (3): 449-474.
18. Dubois J, et al. Intra-operative radiotherapy of rectal cancer: Results of the French multi-institutional randomized study. *Radiother and Oncol* 2011; 98 (3): 298-303.
19. Wang J, et al. A generalized linear-quadratic model for radiosurgery, stereotactic body radiation therapy, and high-dose rate brachytherapy. *Science Translational Medicine* 2010; 2 (39): 39-48.
20. Munoz C, et al. Efficacy and safety of intraoperative radiotherapy in colorectal cancer: A systematic review. *Cancer Letters* 2011; 306 (2): 121-133.

5.1.3. Следоперативно (адювантно) лъчелечение

Александрина Кленова, Иглика Михайлова

Много рандомизирани изпитвания доказват, че комбинация от лъчелечение и хирургия подобрява локалния туморен контрол два до три пъти. До 90-те години на XX в. повечето терапевтични школи бяха привърженици на следоперативно лъчелечение, но днес предпочитанията са сменени към предоперативно облъчване.^{1, 2} Рандомизирани изпитвания и мета-анализи доказват по-висока ефективност на предоперативно лъчелечение: снижение на локални рецидиви до 5-6 % и минимални късни усложнения.³⁻⁶ Ефективността на следоперативно лъчелечение е проучена от CCCG и Шведско рандомизирано изпитване: методът снижава честотата на локални рецидиви, но липсва достоверен ефект върху преживяемост и ползата е по-малка в сравнение с предоперативно лъчелечение (с 13%

по-ниска тригодишна обща преживяемост и с 8% по-ниска преживяемост без метастази в сравнение с предоперативно лъчелечение).^{7, 8} Установява се и завишена морбидност вследствие късни лъчеви ентерити: степен 3 – 17% и степен 4 – 2%).⁹ Едно немско проучване (German GAO/ARO/AIO-94) убедително доказва, че следоперативно химиолъчелечение е по-малко ефективно и по-токсично от предоперативно лъчелечение.⁹ Показания за следоперативно лъчелечение са: (1) резидуална туморна формация; (2) повишен риск за локален рецидив (pT4N0M0 и pT3-4N2M0); (3) трансанална или транскоксигеална туморна ексцизия. Препоръчваният облъчван обем включва: туморно ложе с 3-5 cm в страни, цял ректум, перинеум (при абдоменоперинеална резекция), пресакрални и вътрешни илиачни лимфни вериги, а при дистални и pT4 тумори – и външни илиачни вериги. Техниката на облъчване е 3- или 4-полева. Препоръчваната лечебна доза е 60 Gy, по 2 Gy за фракция.^{10, 11}

A	<ul style="list-style-type: none">▪ Не се препоръчва рутинно прилагане на следоперативно лъчелечение (със или без химиотерапия).▪ При предоперативно нелекувани болни се прилага следоперативно лъчелечение при наличие на рискови фактори за локален рецидив.▪ Препоръчителна обща огнищна доза при следоперативно лъчелечение е 45-50 Gy в 25-28 фракции и последващо свръхдозирание в зони, съмнителни за хирургична нерадикалност, с дози 5.4-9 Gy в 3-5 фракции.
B	<ul style="list-style-type: none">▪ Повишаване на лечебната доза до 60 Gy не подобрява резултатите и се препоръчва само след нерадикална хирургична интервенция (R1, R2).
C	<ul style="list-style-type: none">▪ Прилагането на 3-D конформално или модулирано по интензитет лъчелечение се препоръчва за намаляване на ранна и късна лъчева токсичност.



- Следоперативно лъчелечение трябва да бъде прилагано при пациенти с ректален карцином, при които не е провеждано предоперативно лечение и са налице рискови фактори за локален рецидив.
- Успехът на лъчелечението зависи от правилно зададен клиничен мишенен обем: облъчваният обем след предна резекция трябва да бъде минимум 3 cm под анастомозата, а след ампутация да обхваща перинеалния цикатрикс.
- Триизмерно планиране с компютър-томография при пълен пикочен мехур (опит за изтласкване на тънки черва извън облъчвания обем) осигурява по-слаби лъчеви усложнения.
- При предразполагащи фактори за късен лъчев ендартериит (исхемична болест, диабет, затлъстяване и др.) лечебната доза не трябва да превишава 45 Gy в 25 фракции за 5 седмици.
- В България има технически условия за провеждане на адекватно лъчелечение, свързано с триизмерно компютър-томографско планиране и високоенергийни източници на лъчение.

Литература

1. Gunderson LL, et al. Rectal cancer. Preoperative versus postoperative irradiation: a component of adjuvant treatment. *Semin Radiat Oncol* 2003; 13 (4): 419-432.
2. Martijn H, et al. Improved survival of patients with rectal cancer since 1980: a population based study. *Eur J Cancer* 2003; 39 (14): 2073-2079.
3. Scottish Intercollegiate Guidelines Network. Management of colorectal cancer. March 2003. www.sign.ac.uk.
4. Hoskins G, et al. Adjuvant postoperative radiotherapy in carcinoma of the rectum and rectosigmoid. *Int J Radiat Oncol Biol Phys* 1985; 6: 1379.
5. Pahlman L, Glimelius B. Pre- or postoperative radiotherapy in rectal and rectosigmoid carcinoma; report from a randomized multicenter trial. *Ann Surg* 1990; 211: 187-195.
6. Glimelius BL. The role of preoperative and postoperative radiotherapy in rectal cancer. *Clin Colorectal Cancer* 2002; 2 (2): 82-92.
7. Colorectal Cancer Collaborative Group: Adjuvant radiotherapy for rectal cancer: a systematic overview of 8507 patients from 22 randomized trials. *Lancet* 2001; 358: 1291-1304.
8. Frykholm GJ, et al. Preoperative and postoperative irradiation in adenocarcinoma of the rectum: final treatment results of a randomized trial and an evaluation of late secondary effect. *Dis Colon Rectum* 1993; 36 (6): 564-572.
9. Hermann T, et al. Delayed toxicity of brief preoperative irradiation and risk-adjusted postoperative radiotherapy of operative rectal carcinoma. Results of a randomized prospective study. *Strahlentherapie und Onkologie* 1999; 175: 430-436.
10. Glimelius B, et al. Rectal cancer: ESMO Clinical recommendations for diagnosis, treatment and follow-up. *Ann Oncol* 2010; 21 (Suppl. 5): v82-86.
11. Кленова А. Предоперативно или следоперативно лъчелечение при карцином на ректума: лечебни резултати при 174 болни. *Рентгенол. Радиол.* 2006; 2: 113-119.
12. Fletcher GH. Basic principles of the combination of irradiation and surgery. *Int J Radiat Oncology Biol Phys* 1979; 5: 2091-2096.
13. Кленова А, Гешева Н, Георгиев Р. Оптимизиране на мишенния обем при облъчване на ректални тумори – 3D лъчелечение. *Рентгенол. Радиол.* 2005; 4: 287-291.
14. Кленова А. Методи за превенция на късни лъчеви ентрити при облъчване на малкия таз за карцином на ректума. *Списание на Българско Онкологично Дружество* 2007; 1: 34-39.
15. Figueredo A, B et al. Post-operative adjuvant radiotherapy or chemotherapy for resected stage II or III rectal cancer. *Curr Oncol* 2000; 7: 37-51.

5.1.4. Палиативно лъчелечение

Лена Маринова, Татяна Хаджиева

Палиативно лъчелечение (ЛЛ) се прилага предимно при иноперабелен ректален карцином (РК), локални рецидиви и симптоматично при далечни метастази (чернодробни, белодробни, костни и мозъчни)¹.


Палиативно симптоматично ЛЛ при чернодробни и белодробни метастази. Системната химиотерапия (ХТ) е водещо лечение при нерезектабилни чернодробни метастази. В палиативен аспект се прилагат различни видове ЛЛ – трансартериална селективна радиоемболизация с ^{90}Y , стереотактично ЛЛ и едновременно химиолъчелечение.¹⁻³ При чернодробни метастази без терапевтичен отговор след един-два цикъла ХТ е възможно съчетаване на системна или регионална ХТ с интраартериална селективна радиоемболизация с ^{90}Y -микросфери, което значимо подобрява качеството на живот и преживяемостта.¹⁻² Проучва се (фаза I-II) ефективността на стереотактично ЛЛ като алтернатива на хирургичното лечение (виж *Раздел 5.3*).³ При белодробни метастази – виж *Раздел 5.3*.

Палиативно ЛЛ при костни метастази. Основен подход е обезболяващо ЛЛ, хирургия или системно приложение на бифосфонати.⁴⁻⁸ Метод на избор е перкутанно ЛЛ.⁴⁻⁸ Препоръчва се различно фракциониране – от стандартни 10-14 фракции с 30-35 Gy до еднократно приложение на 8-10 Gy. Обезболяващият ефект на една лъчева фракция (8-10 Gy) е еквивалентен на едротактично ЛЛ (10 x 3 Gy, 5 x 4 Gy, 4 x 5 Gy).⁷ Еднократно ЛЛ (8-10 Gy) се прилага при трудно подвижни пациенти със силно изразен болков синдром.⁴ Рандомизирани проучвания отчитат редукция на болката в 50-91% и пълно обезболяване – в 25-45%.⁴⁻⁸ При 21.5% от пациентите с продължителна преживяемост и еднократно ЛЛ с 8-10 Gy се налага втори обезболяващ сеанс на същия костен отдел. При множествени метастази с болков синдром, неповлияващ се от аналгетици, бифосфонати и ЛЛ, се препоръчват радиофармацевтици – радиоактивен стронций, самарий, итербий, рений.⁷⁻⁸ Поради различен механизъм на действие на бифосфонати и перкутанно ЛЛ те се прилагат едновременно.⁸

Палиативно ЛЛ при компресия на гръбначен мозък. Това е спешно състояние, изискващо незабавна стабилизация и неврологично възстановяване, предотвратяващо парализация. Основен подход е ЛЛ в комбинация с високи дози *dexamethasone*. Неврохирургия (декомпресивна ламинектомия) със или без последващо ЛЛ се налага при болни провеждащи ЛЛ в същата област, при прогресия на неврологична симптоматика, симптоматична спинална нестабилност или наличие на компресиращи костни фрагменти, както и за доказване на произход от коло-ректален карцином. Лъчевите дози и фракционирание са подобни на тези при костни метастази. Продължителността на ефекта зависи от фракционирането: най-бързо повлияване се отчита след едро фракционирание (5 x 4 Gy, 1-2 x 8 Gy) и най-продължително – след конвенционално фракционирание (10 x 3 Gy за 2 седмици, 15 x 2.5 Gy за 3 седмици или 20 x 2 Gy за 4 седмици). Пълен или частичен контрол на болката и неврологичната симптоматика се постига при 90% от преживели до 6 месеца и се задържа при 64% от преживели до трета година.⁹

Палиативно ЛЛ при мозъчни метастази. Основните ръководства предлагат оперативно лечение, цялостно ЛЛ на главен мозък, локално ЛЛ (стереотактична радиохирургия) или комбинирането им¹⁰⁻¹¹. Цялостно ЛЛ на главен мозък се налага при множествени мозъчни метастази или след хирургична резекция на солитарна мозъчна метастаза.¹⁰⁻¹¹ Подобрява неврологичната симптоматика при 50% от пациентите с множествени мозъчни метастази, без да повишава общата преживяемост.¹⁰⁻¹⁶ Последва се от ранни и късни лъчевоиндуцирани реакции на мозъчна тъкан, включващи невротоксичност, гадене, повръщане, рядко левкоенцефалопатия и радионекроза.¹⁴ Най-често прилагано фракционирание е 5 x 4 Gy, 10 x 3 Gy, 15 x 2.5 Gy и 20 x 2 Gy. За подобряване на локален туморен контрол се проучва ефектът на цялостно ЛЛ на главен мозък със свръхдозирание чрез стереотактично ЛЛ.¹⁴⁻¹⁶

*Палиативно стереотактично ЛЛ на чернодробни, белодробни и мозъчни и белодробни метастази ЛЛ (виж *Раздел 5.3*).*

A	<ul style="list-style-type: none">▪ За еквивалентно обезболяване при костни метастази се препоръчват дози от 1-2 по 8 Gy, 10 по 3 Gy, 5 по 4 Gy, 4 по 5 Gy.▪ При една до три мозъчни метастази (под 4 cm) се препоръчва цялостно лъчелечение на главен мозък с последващо стереотактично лъчелечение или оперативно отстраняване с последващо цялостно лъчелечение на главен мозък.
B	<ul style="list-style-type: none">▪ В зависимост от ниво на компресия на гръбначен мозък се препоръчват дози от 1 по 8 Gy, 1 по 10 Gy и 4 по 5 Gy.▪ При мозъчни метастази до три броя се препоръчва цялостно лъчелечение на главен мозък.▪ Симптоматично (кръвоспиращо или болкоуспокояващо) палиативно лъчелечение в областта на малък таз се прилага с дози 10 по 3 Gy, 5 по 4 Gy, 4 по 5 Gy.
	<ul style="list-style-type: none">▪ Цялостно лъчелечение на главен мозък може да се проведе във всички центрове, оборудвани с мегаволтна апаратура.

Литература

1. Lewandowski RJ, et al. 90Y microspheres (Thera Sphere) treatment for unresectable colorectal cancer metastases of the liver: response to treatment at target doses of 135-150Gy as measured by (18F) fluorodeoxyglucose positron emission tomography and computed tomographic imaging. *J Vasc Interv Radiol* 2005; 16 (12): 1641-1651.
2. Mulcahy MF, et al. Radioembolisation of colorectal hepatic metastases using Yttrium-90 microspheres. *Cancer* 2009; 115 (9): 1849-1858.
3. Townsend A, et al. Selective internal radiation therapy for liver metastases from colorectal cancer. *Cochrane Database of Systematic Reviews* 2009, Issue 4. Art. No: CD007045.
4. Bone Pain Trial Working Party. 8 Gy single fraction radiotherapy for the treatment of metastatic skeletal pain: randomized comparison with a multifraction schedule over 12 months of patients follow-up. *Radiother Oncol* 1999; 52: 111-21.
5. Sze WM, et al. Palliation of metastatic bone pain: single fraction versus multifraction radiotherapy – a systematic review of randomized trials. *Cochrane Database Syst Rev* 2004 (2): CD 004721..
6. Chow E, et al. Palliative radiotherapy trials for bone metastases: a systematic review. *J Clin Oncol* 2007; 25: 1423-1436.
7. Falkmer U, et al. A systematic overview of radiation therapy effects in skeletal metastases. *Acta Oncol* 2003; 42: 620-633.
8. Roque M, et al. Radioisotopes for metastatic bone pain (Cochrane Review) In *The Cochrane Library* Issue 1, 2006. Chichester; John Wiley.
9. Rades D, et al. Prognostic factors for local control and survival after radiotherapy of metastatic spinal cord compression. *J Clin Oncol* 2006; 24: 3388-3393.
10. Gaspar LE, et al. The role of whole brain radiation therapy in the management of newly diagnosed brain metastases: a systematic review and evidence-based clinical practice guideline. *J Neurooncol* 2010; 96 (1): 17-32.
11. Kalkanis SN, Linskey ME. Evidence based clinical practice parameter guidelines for the treatment of patients with metastatic brain tumors: introduction. *Neurooncol* 2010; 96 (1): 7-10.
12. McPherson CM, et al. Adjuvant whole-brain radiation therapy after surgical resection of single brain metastases. *Neuro Oncology* 2010; 12: 711-719.
13. Mehta MP, et al. The American Society for Therapeutic Radiology and Oncology (ASTRO) evidence- based review of the role of radiosurgery for brain metastases. *Int J Radiat Oncol Biol Phys* 2005; 63: 37-46.
14. DeAngelis LM, Delattre JY, Posner JB. Radiation- induced dementia in patients cured of brain metastases. *Neurooncol* 1989; 39: 789-796.
15. Aoyama H, et al. Stereotactic radiosurgery plus whole- brain radiotherapy vs stereotactic radiosurgery alone for treatment of brain metastases; randomized controlled trial. *JAMA* 2006; 295 (21): 2483-2491.
16. Rades D, et al. Whole-brain radiotherapy versus stereotactic radiosurgery for patients in recursive partitioning analysis classes 1 and 2 with 1-3 brain metastases. *Cancer* 2007; 110: 2285-2292.

5.2. Радикално лъчелечение при анален карцином

Александрина Кленова, Иглика Михайлова

Голяма част от болните с анален карцином (АК) могат да бъдат лекувани със запазване на аналния сфинктерен апарат.¹ Подходите са различни в зависимост от големината на първичния тумор.² За тумори с размер до 2 cm (T1) е подходяща локална ексцизия и следоперативна ендоанална брахитерапия с висока мощност на дозата (HDR) – 3 фракции по 10 Gy веднъж седмично в срок 30-45 дни след хирургия.^{3,4} Методът води до пълно излекуване без съществени трайни увреждания. При локално авансирал стадий (T2-4N0-3M0) абдоменоперинеалната резекция с дефинитивна колостома осигурява локален туморен контрол около 75% и петгодишна преживяемост около 60%.⁵⁻⁷ Излекуване със запазване на анален сфинктер е възможно благодарение на високата лъчечувствителност на плоскоклетъчния АК. За канцерицидна се счита доза 60-70 Gy, дадена в 30-35 фракции.^{8,9} При тумори T3-4N0 или N+ самостоятелното перкутанно лъчелечение (ЛЛ) постига незаволителни резултати: петгодишна обща преживяемост за T3-4N0 – 63-65%, за T4N3 – 18-20%.⁵ Добавянето на радиохимиосенсибилизация позволява постигане на лъчелечебен туморен контрол с доза, по-ниска от приетата за канцерицидна.¹⁴ Прилагане на едновременно лъчехимиолечение осигурява преживяемост без болест – 73-77% и преживяемост без локален рецидив и колостома – 81-87%. Пълн отговор се постига в 87-93% от болните, а от тях с локални рецидиви са 20-23%. При болни с негативен нодален статус (T2-3N0) лъчехимиолечението постига преживяемост

без прогресия около 90% и преживяемост без болест – 84-85%.^{9, 14} Най-често прилаган химиотерапевтичен режим е 5-fluorouracil – 750-1000 mg/m² плюс mitomycin C – 15 mg/m², в пет поредни дни през първа и пета седмица от ЛЛ; докладвана е токсичност при 30-50% от болните.⁹ По-добър е толерансът към монохимиосенсибилизация с cisplatin (широк терапевтичен индекс и по-ниска токсичност); прилага се веднъж седмично по 35 mg/m² в четири поредни седмици (1, 8, 15 и 22 ден от начало на ЛЛ).¹⁶ При тумори T4 лечението трябва да започне задължително с перкутанно ЛЛ от 50 Gy, като по-нататъшното поведение (оперативно или консервативно) зависи от степента на отговор; самостоятелно оперативно лечение, дори комбинирано със следоперативно ЛЛ, е свързано с много ниска преживяемост.¹⁻³ Перкутанното лъчелечение се провежда в два етапа: (1) лъчелечение за първичен тумор и вероятни зони на разпространение в малък таз и ингвинални области с доза 50 Gy плюс симултантна химиотерапия; (2) свръхдозаж за първичен тумор до обща доза 60-66 Gy. Първият етап е последван от планирано 14-20-дневно прекъсване и последваща оценка на степента на туморна регресия по макроскопски критерии. Промяната в размера на туморния обем се преценява с дигитална екзаминация, ендоректална ултразвукова диагностика или ядреномагнитна томография. Наблюдавани странични ефекти са вагинална стеноза при жени и еректилна дисфункция при мъже, но аналната континенция е удовлетворителна.¹⁷ При туморна регресия над 50% болните продължават терапията с лъчелечение, а при незадоволителна регресия (≤ 50%) подлежат на радикално оперативно лечение. Решението за вида на лечение се взема екипно.^{10, 11}

A

- При малки (под 2 cm) и добре диференцирани тумори на анален ръб (T1N0) се препоръчва локална ексцизия и последващо обсъждане за следоперативно лъчелечение.
- При тумори над 2 cm се препоръчва лъчехимиолечение с преоценка на терапевтичното поведение след реализирани 45-50 Gy и след планирана пауза за отчитане на ефекта и възстановяване на кожата.
- При непълна туморна регресия или локален рецидив след консервативно лечение се препоръчва радикална оперативна интервенция.
- Препоръчителни дози за свръхдозирание в първичен тумор и метастатични лимфни възли са 15-20 Gy.

С

▪ След реализиране на доза от 50 Gy може да се обсъжда свръхдозирание чрез перкутанно лъчелечение или брахитерапия.



▪ Успешното перкутанно лъчелечение на анален карцином е конформално. На първи етап всички пациенти трябва да получат доза от 45-50 Gy, в 28 фракции x 1.8 Gy, с високоенергийно лъчение от линеен ускорител с многолистова защита.

▪ Първичният тумор може да се свръхдозира чрез фотонна техника, ускорени електрони или ендокавитарна брахитерапия с висока мощност на дозата. Оценка на туморна регресия се прави след реализиране на доза за голям обем и период на прекъсване, достатъчен за отзвучаване на ранни локални лъчеви реакции.

▪ Засега в България апаратура за брахитерапия с висока мощност на дозата има само в СБАЛО, София.

▪ Модулирано по интензитет лъчелечение позволява повишаване на дозата в клиничния мишенен обем и намаляване в критичните органи.

Литература

1. Bendell J, Ryan D. Current perspectives on anal cancer. *Oncology* 2003; 17 (4): 492-497.
2. Clark M, et al. Cancer of the anal canal. *Lancet Oncol* 2004; 5 (3): 149-157.
3. Grabenbauer G, et al. Tumor site predicts outcome after radiochemotherapy in squamous-cell carcinoma of the anal region: long-term results of 101 patients. *Dis Colon Rectum* 2005; 48 (9): 1742-1751.
4. Papillon J. Current therapeutic concepts in management of carcinoma of the anal canal. *Recent Results Cancer Res* 1988; 110: 146-149.
5. Ferrigno R, et al. Radiochemotherapy in the conservative treatment of anal canal carcinoma: retrospective analysis of results and radiation dose effectiveness. *Int J Radiat Oncol Biol Phys* 2005; 61 (4): 1136-1142.
6. Deniaud-Alexandre E, et al. Results of definitive irradiation in a series of 305 epidermoid carcinomas of the anal canal. *Int J Radiat Oncol Biol Phys* 2003; 56 (5): 1259-1273.
7. Кленова А, А. Балабанова. Консервативно лечение на спиноцелуларния карцином на аналния канал – кратък обзор и доклад по повод 6 случая. *Хирургия* 2008; 3: 25-31.
8. Touboul E, et al. Epidermoid carcinoma of the anal canal. Results of curative-intent radiation therapy in a series of 270 patients. *Cancer* 1994; 73 (6): 1569-1579.
9. Ajani JA, et al. Fluorouracil, mitomycin et radiotherapy vs fluorouracil, cisplatinum and radiotherapy for carcinoma of the anal canal: a randomized controlled trial. *JAMA* 2008; 199: 1914-1921.
10. Deniaud-Alexandre E, et al. Epidermoid carcinomas of anal canal treated with radiation therapy and concomitant chemotherapy (5-FU and Cisplatinum). *Cancer Radiother* 2006; 10 (8): 572-582.
11. Myerson RJ, et al. Elective clinical target volumes for conformal therapy in anorectal cancer: A Radiation Therapy Oncology Group Consensus Panel Contouring Atlas. *Int J Radiat Oncol Biol Phys* 2009; 74: 824-830.
12. Doci R, et al. Combined chemoradiation therapy for anal cancer. A report of 56 cases. *Ann Surg* 1992; 215 (2): 150-156.
13. Gerard J, et al. Treatment of anal canal carcinomas with high dose radiation therapy and concomitant fluorouracil-cisplatinum. Long-term results in 95 patients. *Radiother Oncol* 1998; 46 (3): 249-256.
14. Flam M, et al. Role of mitomycin in combination with fluorouracil and radiotherapy and of salvage chemoradiation of the definitive nonsurgical treatment of epidermoid carcinoma of the anal canal: results of the phase III randomized intergroup study. *J Clin Oncol* 1996; 14: 2527-2539.
15. Konski A, et al. Evaluation of planned treatment breaks during radiation therapy for anal cancer: update of RTOG 92-08. *Int J Radiat Oncol Biol Phys* 2008; 72: 114-118.
16. Hung A, et al. Cisplatin-based combined modality therapy for anal carcinoma: a wider therapeutic index. *Cancer* 2003; 97(5): 1195-1202.
17. Da Silva GM, et al. Histological analysis of the irradiated anal sphincter. *Dis Colon Rectum* 2003; 46 (11): 1492-1497.

5.3. Стереотактично лъчелечение при метастази от колоректален и анален карцином

Татяна Хаджиева

Стереотактично лъчелечение (СТЛЛ) е термин, включващ стереотактична радиохирургия (СРХ – SRS) и фракционирано стереотактично лъчелечение (ФСЛЛ – SBRT). Стереотактичната радиохирургия е минимално инвазивна лъчелечебна техника, осъществяваща специфичен радиобиологичен ефект в малък туморен обем с висока еднократна доза.³ Предимството ѝ пред конвенционалната хирургия е достъпност в места, невъзможни за операция, например в мозъчен ствол. Извършва се чрез гама-нож, кибер-нож или със заредени частици (протони, тежки йони). Поради висока еднократна доза се изисква изключително точно фокусиране в туморния обем и максимална защита на здравите тъкани. Фракционираното стереотактично лъчелечение (ФСЛЛ) е метод за лъчелечение (ЛЛ), при който се прилагат няколко фракции (1-5) в интервал от дни или седмица, обикновено с помощта на линейни ускорители чрез подвижни маски или друга по-лека имобилизация.^{3, 4} Актуализираното ръководство на NCCN не включва СТЛЛ като стандарт за лечение на метастатичен колоректален (КРК) и анален карцином (АК).³ Техниките са подходящи главно при т.нар. олигометастази (1-3 лезии). Публикациите визират малки серии (25-70 болни) от фаза I-II проспективни проучвания, селектирани пациенти с метастатични лезии на мозък, бял дроб, черен дроб и гръбначен мозък, без стратифициране по първични тумори, без контролна група и с прилагане на различни методи за системно лечение след СТЛЛ. Сравнителният анализ показва, че методът има качества, сравними с оперативните техники и радиофреквентната аблация, с локо-регионален туморен контрол 67-92% и със сходна на тези методи обща тригодишна преживяемост – 30-62%. За рутинното му прилагане обаче са необходими фаза III рандомизирани изпитвания и задължителна индукционна или последваща химиотерапия. Методът се очертава като като бърз, ефективен, поносим, но скъп, с отличен ефект при липса на на активна системна или висцерална болест.^{3, 4}

Чернодробни метастази. Най-много данни има за СТЛЛ на чернодробни метастази при КРК. За „златен стандарт“ се приема хирургичната резекция,

реализираща петгодишна преживяемост в 30% и оперативна смъртност под 5%. Методът се препоръчва при иноперабилност, максимален туморен диаметър под 5 cm и до три лезии; резултатите са сходни на хирургията – локален туморен контрол в 67-92% ЛТК и петгодишна преживяемост – 37%, ниска смъртност (под 1%) и лъчеви усложнения в 3%.⁵⁻¹⁰ Основните обсъждания са за броя на фракциите (3-10) и т.нар. радиационна болест на черния дроб. Съществуват два подхода: (1) прилагане на висока доза с малък брой фракции (3 x 15-20 Gy) и (2) доза 36-50 Gy с 6-10 фракции.⁵⁻¹⁰ Засега е прието да се защитава 30-50% от черния дроб, да се прилагат не повече от 12-7 Gy, дадени в 3-1 фракции, и поне 700 ml от органа да получи по-малко от 15 Gy в три фракции.⁸⁻¹⁰ Резултатите описват намаляване на болката до 80-90% и едногодишна преживяемост – 20-24%.⁵⁻¹⁰ Отбелязва се добрата поносимост, дори и за болни, получили предишно облъчване.⁸⁻¹⁰

Мозъчни метастази. Най-добри палиативни резултати се получават от СТЛЛ (самостоятелно или в комбинация с цялостно лъчелечение на главен мозък): около 97% от пациентите показват локален туморен контрол и 53% – подобрение на неврологичната симптоматика.¹¹ При единични метастази до 3.5 cm СТЛЛ е алтернативен метод на неврохирургията.¹² Показана е при солитарни метастази (до три броя), без други органични локализации и локален туморен контрол.¹¹⁻¹⁴ Прилага се обща огнищна доза (ООД) – 12-20 Gy в 3-4 фракции или еднократна ООД – 30 Gy. Според Cochrane анализ, включващ три проучвания, в които СРХ е добавена към цялостно ЛЛ на главен мозък, не се доказва допълнителна полза в преживяемост, въпреки подобро качество на живота. При преживели е налице риск от промяна в когнитивната функция на мозъка.¹¹⁻¹⁴

Гръбначномозъчни метастази. Съществуват две големи проспективни проучвания със СТЛЛ извън централна нервна система. В първото са третираны различни метастатични лезии, обемът на облъчване варира от 0.3 до 232 cm³ (средно 27.8 cm³), дозата е 12-20 Gy, средно 14 Gy, не се отбелязват остри радиационни ефекти в период до 9-30 месеца и се отчита подобряване на радикулерната болка при 74 от 79 пациенти.¹⁵ Във второ проучване се отбелязва дългосрочен туморен контрол в 90%, в 86% се постига контрол на болка, а при 84% се регистрира клинично подобрение.¹⁶

Белодробни метастази. В сумарен ретроспективен анализ са избрани проучвания от 1995-2008 г. върху 10-60 болни, облъчвани с 1-10 фракции, като се докладва висок локален туморен контрол – 70-98%.¹⁷ Акцентираща

се върху сложността на облъчване при различни фази на дишане, необходимостта от прецизна дозиметрия и верификация.^{4, 17}

C

▪ **Стереотактичното лъчелечение се обсъжда при наличие на една до три метастази под 5 cm в областта на централна нервна система и бял дроб, и при нерезектабилни чернодробни метастази.**



▪ **Стереотактично лъчелечение се препоръчва след мултидисциплинарно обсъждане на полза и риск.**
▪ **Преди или след стереотактично лъчелечение се обсъжда приложение на системна терапия.**
▪ **Засага в България няма апаратура за стереотактично лъчелечение.**

Литература

1. Howlader N, Noone AM, Krapcho M et al. SEER Cancer Statistics Review, 1975-2008, National Cancer Institute. Bethesda, MD, http://seer.cancer.gov/csr/1975_2008/, based on November 2010 SEER data submission, posted to the SEER web site, 2011.
2. F. Guyot, et al. Time trends in the treatment and survival of recurrences from colorectal cancer. *Ann Oncol* 2004; 16: 756-761.
3. National Comprehensive Cancer Network Clinical Practice Guidelines in Oncology. Available online at http://www.nccn.org/professionals/physician_gls/. Last accessed January 9, 2010.
4. Report of AARM task group 101 Medical Physics 37] (8) 2010, 4078-4101
5. Hoyer M, et al. Phase II study on stereotactic body radiotherapy for colorectal metastases. *Acta Oncologica* 2006; 45: 823-830.
6. Stangl R, et al. Factors influencing the natural history of colorectal liver metastases. *Lancet* 1994; 343: 1405-1410.
7. Fong Y, et al. Clinical score for predicting recurrence after hepatic resection for metastatic colorectal cancer: analysis of 1001 consecutive cases. *Ann Surg* 1999; 230: 309-321.
8. Scheffter TE, et al. A phase I trial of stereotactic body radiation therapy (SBRT) for liver metastases. *Int J Radiat Oncol Biol Phys* 2005; 62: 1371-1378.
9. Katz AW, et al. Hypofractionated stereotactic body radiation therapy (SBRT) for limited hepatic metastase. *Int J Radiat Oncol Biol Phys* 2007; 67 (3): 793-798.
10. Dawson LA, et al. Individualized image guided iso- NTCP based liver cancer SBRT. *Acta Oncol* 2006; 45: 856-864.
11. Eichler AF, Loeffler JS. Multidisciplinary Management of Brain Metastases. *Oncologist* 2007; 12: 884-898.
12. Rades D, et al. Whole-brain radiotherapy versus stereotactic radiosurgery for patients in recursive partitioning analysis classes 1 and 2 with 1-3 brain metastases. *Cancer* 2007; 110: 2285-2292.
13. Lang FF. Conventional surgery versus stereotactic radiosurgery in the treatment of single brain metastases: a prospective study with both randomized and nonrandomized arms (clinicaltrials.gov: 14. NCT00460395). In: Seventy-sixth Annual Meeting of the American Association of Neurological Surgeons (AANS); 2008.
15. Patil CG, et al. Whole brain radiation therapy (WBRT) alone versus WBRT and radiosurgery for the treatment of brain metastases. *Cochrane Database Syst Rev* 2010; (6): CD006121.
16. Gerszten PC, et al. Radiosurgery for spinal metastases: Clinical experience in 500 cases from a single institution. *Spine* 2007; 32: 193-199.
17. Gerszten PC, et al. CyberKnife frameless stereotactic radiosurgery for spinal lesions: Clinical experience in 125 cases. *Neurosurg* 2004; 55: 89-99.
18. Lo SS, Cardenes HR, Teh BS, Fakiris AJ, Henderson MA, Papiez L, McGarry RC, Wang JZ, Li K, Mayr NA, Timmerman RD. Stereotactic body radiation therapy for nonpulmonary primary tumors. *Expert Rev Anticancer Ther* 2008; 8 (12): 1939-1951.

ДА НЕ СЕ ПРОМЕНЯ И РАЗМНОЖАВА
АВТОРСКИ ПРАВА –

РАЗДЕЛ 6

СИСТЕМНА ЛЕКАРСТВЕНА ТЕРАПИЯ



6. Системна лекарствена терапия


6.1. Лекарствена терапия при колоректален карцином

6.1.1. Адювантна химиотерапия при колоректален карцином

Жасмина Михайлова, Марчела Колева

Адювантната химиотерапия (аХТ) е системно лечение, което се прилага след първична резекция на колоректален карцином (КРК) с цел да се намали риска от рецидив и смърт.¹ Петгодишната преживяемост при стадий III (с ангажиране на регионални лимфни възли) след самостоятелна хирургия, адювантна монотерапия с флуоропиримидин и режим FOLFOX прогресивно нараства – съотв. 30-60%, 65% и 70%.^{1,2} Върху петгодишната преживяемост след радикална хирургия в стадий I-III оказва влияние туморна биология, степен на малигненост и други прогностични фактори.^{1,3} Стадий II се дефинира с висок риск, когато са налице поне една от следните характеристики: (1) дисекция и патоморфологично изследване на по-малко от 12 регионални лимфни възли; (2) ниско диференциран тумор; (3) съдова, лимфна или периневрална инвазия; (4) наличие на туморна обструкция или туморна перфорация, или pT4 тумор. Пациенти в стадий IIB-III се класифицират като високорискови и трябва да бъдат третирани с аХТ.¹ Прорастване на тумора през сероза се приема като граничен признак за определяне на нисък и висок риск – T4 тумори са свързани с по-лоша прогноза, а петгодишната преживяемост се редуцира до 26%, ако са ангажирани повече от четири регионални лимфни възли.¹⁻³ От друга страна, случаи с хистопатологична степен на диференциация (grading) G1 демонстрират петгодишната преживяемост в 59-93%, докато при тези с G2-3 тя е достоверно по ниска – съотв. 33-75% и 11-56%.³ Туморната съдова инвазия и пролиферативният индекс са биологични маркери, свързани с различна прогноза при болни в един и същ стадий. Съществуват предварителни данни за невалидизирани биологични маркери, като алелна загуба на рамото на 18q-хромозом

(негативен прогностичен фактор) и микросателитна нестабилност (позитивен прогностичен фактор).^{1,4} Два вида доказателства индивидуализират аХТ при болни над 70 години: (1) очаквана преживяемост при мъже е 8 години, а при жени – 14 години; (2) ефективността и токсичността са сходни при болни под и над 70 години.⁵ Ползата от приложение на *oxaliplatin* и *5-fluorouracil/leucovorin* се потвърждава от две рандомизирани проспективни проучвания: режимът FOLFOX4 достоверно удължава преживяемостта без болест и редуцира риска от рецидив с 23% в сравнение с монотерапия *5-fluorouracil/leucovorin*.⁶ След шестгодишно проследяване преживяемостта без болест и общата преживяемост на болни в стадий III, третирани с FOLFOX4, е достоверно по-добра с абсолютна полза за обща преживяемост – 4.2%.⁷ При аХТ в стадий II добавянето на *oxaliplatin* към *5-fluorouracil/leucovorin* показва несигнификантна тенденция за удължаване на общата преживяемост с абсолютна полза – 3.6%.⁷ Сравняване на *oxaliplatin*, добавена към болусен *5-fluorouracil/leucovorin* (режим FLOX), с болусен *5-fluorouracil/leucovorin* (режим *Roswell Park*) показва достоверна разлика в преживяемостта без болест в полза на FLOX и редукция на риск от рецидив с 20%.⁸ FOLFOX4 демонстрира по-висок процент на невротоксичност степен 3-4, отколкото FLOX (12% срещу 8%), но диарийен синдром е по-чест при FLOX.⁶⁻⁸ Третирани на стадий III с монотерапия с *capecitabine* води до сходна преживяемост без болест с *5-fluorouracil/leucovorin*, но с по-благоприятен токсичен профил.⁹ Достоверно по-висока е ефективността в стадий III на *oxaliplatin* плюс *capecitabine* (XELOX) спрямо режим *Mayo Clinic*: тригодишната преживяемост без болест е 70.9% срещу 66.6% ($p = 0.0045$).¹⁰ Токсичният профил на XELOX се характеризира с по-висок процент на невротоксичност (78% срещу 8%), а на *Mayo Clinic* – с по-висока честота на неутропения степен 3-4 (16% срещу 9%).¹⁰ Две рандомизирани изпитвания доказват, че *irinotecan*-базирани режими не водят до удължаване на преживяемостта без болест.^{11,12} Полята на таргетни моноклонални антитела се проучва в две изпитвания (*bevacizumab* + FOLFOX или XELOX срещу FOLFOX и *cetuximab* + FOLFOX срещу FOLFOX при KRAS „див тип“); предварителни данни не показват полза от приложение на *bevacizumab*.¹

A	<ul style="list-style-type: none">▪ Аджювантна химиотерапия при колоректален карцином се препоръчва в стадий III и в стадий II с висок риск за рецидив на болестта.▪ При стадий III се препоръчва адъювантна химиотерапия с <i>oxaliplatin</i>-базиран режим (FLOX, FOLFOX4 или XELOX). При контраиндикации за приложение на <i>oxaliplatin</i> се препоръчва монотерапия с флуоропиримидини (интравенозни или <i>capecitabine</i>).▪ Не се препоръчва адъювантна химиотерапия с <i>irinotecan</i>-базирани режими.▪ Таргетни моноклонални антитела не се препоръчват за адъювантна терапия.
B	<ul style="list-style-type: none">▪ При болни с висок риск и над 70-годишна възраст се препоръчва индивидуализиране на терапевтичния подход според ефективност, токсичност и очаквана преживяемост.
	<ul style="list-style-type: none">▪ Аджювантна химиотерапия при колоректален карцином трябва да се провежда в стадий III и стадий II с висок риск за рецидив.▪ Препоръчват се <i>oxaliplatin</i>-базирани режими, монотерапия с инфузионен 5-флуороурацил или перорален <i>capecitabine</i>.▪ Не се препоръчва адъювантна таргетна терапия.

Литература

1. Labianca R, et al. Primary colon cancer: ESMO Clinical recommendations for diagnosis, adjuvant treatment and follow-up. *Ann Oncol* 2010; 21 (Suppl. 5): v70-77.
2. Wolpin B, Mayer R. Systemic treatment of colorectal cancer. *Gastroenterology* 2008; 134: 1296-1310.
3. Berrino F, M et al. Survival for eight major cancers and all cancers combined for European adults diagnosed 1995-1999: results of the EUROCaRE-4 study. *Lancet Oncol* 2007; 8: 773-783.
4. Ribic C, et al. Tumor microsatellite-instability status as a predictor of benefit from fluoracil-based adjuvant chemotherapy for colon cancer. *N Eng J Med* 2003; 349: 247-257.
5. Sargent D, et al. A pooled analysis of adjuvant chemotherapy for resected colon cancer in elderly patients. *N Eng J Med* 2001; 345: 1091-1097.
6. Andre T, et al. Oxaliplatin, fluoracil and Leucovorin as adjuvant treatment for colon cancer. *N Eng J Med* 2004; 350: 2343-2351.
7. Andre T, et al. Improved overall survival with oxaliplatin, fluoracil and Leucovorin as adjuvant treatment in stage II or III colon cancer in the MOSAIC trial. *J Clin Oncol* 2009; 27: 3109-3116.
8. Kuebler J, et al. Oxaliplatin combined with weekly bolus fluoracil and leucovorin as surgical adjuvant chemotherapy for stage II and III colon cancer: Results from NSABP C-07. *J Clin Oncol* 2007; 25: 2198-2204.
9. Twelves C, et al. Capecitabine as adjuvant treatment for stage III colon cancer. *N Engl J Med* 2005; 352: 2696-2704.
10. Haller D, et al. Capecitabine plus oxaliplatin compared with fluoracil and Folic Acid as adjuvant therapy for stage III colon cancer. *J Clin Oncol* 2011; 29 (11): 1465-1471.
11. Saltz L, et al. Irinotecan plus fluorouracil/leucovorin (IFL) versus fluorouracil/leucovorin alone (FL) in stage III colon cancer (Intergroup trial GALGB C89803). *Proc ASCO* 2004; 22: 245.
12. Van Cutsem E, et al. Randomized phase III trial comparing biweekly infusional fluorouracil/Leucovorin alone or with Irinotecan in the adjuvant treatment of stage III colon cancer; PETACC 3. *J Clin Oncol* 2009; 27: 3117-3125.

6.1.2. Първа линия системна терапия при метастатичен колоректален карцином

Красимир Койнов, Жасмина Михайлова

Палиативната химиотерапия на метастатичен колоректален карцином (мКРК) може да подобри преживяемостта и качеството на живот и да намали размера на метастатичната болест до възможност за оперативно отстраняване. Необходимо е разграничаване на резектабилна от нерезектабилна болест. При последната метастазите могат да станат резектабилни след постигане на добър лечебен ефект с комбинирана химиотерапия.

Системна терапия при нерезектабилна метастатична болест. Терапевтичната тактика изисква правилно и точно определяне на целта на лечението: излекуване, удължаване на преживяемостта, намаляване на болестната симптоматика, спиране на туморната прогресия и/или поддържане на добро качество на живот.¹ Терапията на тези пациенти може да се разглежда като продължителен и непрекъснат лечебен процес (continuum of care) на последователно използване на всички ефективни препарати и схеми под форма на лечебни фази, а не като приетите досега последователни линии на лечение, в зависимост от прогресията на болестта.²

В основата на първа линия системна терапия са флуоропиримидините (интравенозен *5-fluorouracil*, (*5-FU*), или перорални флуоропиримидини), прилагани в различни комбинации и режими.³ Инфузионните режими с *5-FU/leucovorin* (*5-FU/LV*) по правило са по-слабо токсични от болусните режими. Най-често използвани режими са 48-часовите болусни и инфузионни режими на *5-FU/LV*, прилагани през две седмици. Перооралните флуоропиримидини *capecitabine* и *uracil-ftorafur/leucovorin* са алтернатива на интравенозната монотерапия с *5-FU/LV*.⁴ Комбинирана химиотерапия с *5-FU/LV/oxaliplatin* (FOLFOX) или *5-FU/LV/irinotecan* (FOLFIRI) постига по-висока честота на обективен отговор, по-дълга преживяемост без прогресия и по-добра обща преживяемост в сравнение с *5-FU*.^{5, 6} Режимите FOLFOX и FOLFIRI не се различават по ефективност, но имат различни профили на безопасност: преобладаване на алоpecia и диария при *irinotecan* и полиневропатия при *oxaliplatin*.⁷ Резултатите от две рандомизирани изпитвания показват,

че комбинираната химиотерапия не превъзхожда последователната по отношение на обща преживяемост, следователно последната (започваща с флуоропиримидин-монотерапия) е валидна опция за отделни болни.⁸ С комбиниране на трите цитостатика (флуоропиримидини, *oxaliplatin* и *irinotecan*) в различни схеми се постига най-дълга преживяемост⁹. По отношение на ефективност и поносимост комбинацията *capecitabine/oxaliplatin* (XELOX) е алтернатива на FOLFOX.¹⁰

Все още не е определена оптимална продължителност на химиотерапия, която може да се провежда или за определен период, обикновено 3 до 6 месеца или до развитието на прогресия на заболяването или поносима токсичност. Прекъсване на комбинирана химиотерапия се налага при прояви на кумулативна токсичност, нерезектабилност на метастазите или при постигане на туморен контрол. Поддържащо лечение със самостоятелен флуоропиримидин удължава преживяемостта без прогресия в сравнение с пълно спиране на комбинирана химиотерапия.¹¹

Резултати от клинични изпитвания показват, че приложението на таргетна терапия, включваща моноклонални антитела срещу рецептора на съдовоендотелния растежен фактор (VEGFR) и рецептора на епидермалния растежен фактор (EGFR), самостоятелно или в комбинация с химиотерапия, подобрява лечебните резултати при отделни пациенти с мКРК.¹² Като първа линия, анти-VEGFR антиятлото *bevacizumab* повишава ефективността на цитостатичния режим (в комбинация с FOLFIRI, *5-FU/LV* или със самостоятелен *capecitabine*) и удължава общата преживяемост, свободната от прогресия преживяемост и обективния отговор.¹³ Анти-EGFR антителата *cetuximab* и *panitumumab*, приложени самостоятелно, са ефективни при химиорезистентен мКРК без мутации на KRAS (Фенотип „див тип“).^{14, 15} *Cetuximab* удължава общата преживяемост при химиорезистентни пациенти в сравнение с най-добри поддържащи грижи. При химиорефрактерни пациенти комбинацията *cetuximab/irinotecan* е по-ефективна в сравнение с *cetuximab*-монотерапия. *Cetuximab* повишава ефективността на цитостатични дублети от първа линия при пациенти с KRAS „див тип“. Удължаване на обща преживяемост, преживяемост без прогресия и обективен отговор се постига с приложение на FOLFIRI/*cetuximab* спрямо

само FOLFIRI на първа линия при пациенти с KRAS „див тип“¹⁵. Изпитвания с *panitumumab*, добавен към FOLFOX4 на първа линия при пациенти с KRAS „див тип“, показват удължаване на преживяемостта без прогресия, но без удължаване на общата преживяемост.²⁰


Липсват данни от фаза III изпитвания, сравняващи ефективността на *bevacizumab* и *cetuximab* или *panitumumab* при пациенти с KRAS „див тип“. Не се препоръчва комбиниране на анти-EGFR антитела с *bevacizumab*; ефективността им се обуславя от специфичен туморен фенотип и не трябва да се прилагат при тумори с мутантен KRAS (около 40% от МКПК са с KRAS мутации, а 5-10% са с BRAF мутации). При пациенти с първичен карцином на дебело черво и синхронни метастази, които имат симптоми от първичния тумор (обструкция, кървене и др.), може да се извърши резекция преди започване на химиотерапия; при метастатичен ректален карцином и симптоми от страна на първичния тумор може да се проведе лъчелечение (или съчетано лъчехимиолечение) на първичния тумор за постигане на оптимален контрол на симптоми.¹

Системна терапия при резектабилна метастатична болест. При резектабилни чернодробни метастази периперативна комбинирана химиотерапия с FOLFOX подобрява тригодишната преживяемост без прогресия с 7-8%.¹⁸

Периоперативна химиотерапия (неoadювантна) се прилага три месеца преди (6 цикъла) и три месеца след (6 цикъла) хирургическа резекция на метастази.¹⁶ Липсват данни за подобряване на лечебните резултати чрез добавяне на таргетна терапия към цитостатични дублети. Първоначално нерезектабилни чернодробни метастази могат да станат резектабилни след проведена химиотерапия и редукция на размерите им. Съществува достоверна зависимост между обективен отговор и честота на резекция при периоперативна химиотерапия, следователно стратегията при нерезектабилни чернодробни метастази е постигне на висока честота на обективно повлияване. Прилагане на режими FOLFOX и FOLFIRI постига това в 7-40%, но 75-80% от болните развиват прогресия на болестта до две години след резекция. Добавяне на таргетен препарат към цитостатични дублети повишава ефективността на лечение: FOLFOX/*cetuximab* и FOLFIRI/*cetuximab* подобряват достоверно честотата на обективен отговор и честотата на резекции при KRAS „див тип“.¹⁹ Резекция на метастази трябва да се извършва веднага, след като последните станат резектабилни; ненужно удължаване на химиотерапия води до по-висока следоперативна болестност. Резекция на белодробни метастази при добре подбрани пациенти осигурява петгодишна преживяемост от 25-35%.

A

- При нерезектабилна метастатична болест препоръчвани режими на първа линия са FOLFOX, FOLFIRI и XELOX.
- При пациенти с нерезектабилна метастатична болест се препоръчва комбиниране на режимите за първа линия (FOLFIRI, 5-FU/LV или *capecitabine*) с *bevacizumab*.
- При нерезектабилна метастатична болест и тумор KRAS „див тип“ се препоръчва добавяне на *cetuximab* към режима на първа линия FOLFIRI или добавяне на *panitumumab* към режима на първа линия FOLFOX4.
- Режим XELOX се препоръчва като алтернатива на режим FOLFOX поради сходна ефективност и поносимост.
- При химиорефрактерни пациенти с нерезектабилна метастатична болест и тумор мутирал KRAS се препоръчва режима FOLFOX в комбинация с *bevacizumab*.
- При химиорефрактерни пациенти с нерезектабилна метастатична болест и тумор KRAS „див тип“ се препоръчва монотерапия с *cetuximab* или *panitumumab*, или комбинация *cetuximab/irinotecan*.

A	<ul style="list-style-type: none">▪ При нерезектабилна метастатична болест препоръчвана продължителност на ситемната терапия е шест месеца, до прогресия на болестта или до поява на неприемлива токсичност.▪ Болусният 5-FU/LV режим (<i>Mayo Clinic</i>) не се препоръчва за първа линия при пациенти с метастатичен колоректален карцином.
B	<ul style="list-style-type: none">▪ При резектабилна метастатична болест се препоръчва шестмесечна периперативна химиотерапия с режим FOLFOX.▪ Последователна химиотерапия, започваща с флуоропиримидин-монотерапия, е алтернатива на комбинирана химиотерапия.▪ Не се препоръчва комбинирането на анти-EGFR антитела с <i>bevacizumab</i>.▪ Не се препоръчва прилагане на анти-EGFR антитела при тумори с мутирал <i>KRAS</i>.
	<ul style="list-style-type: none">▪ При избор на първа линия лекарствена терапия за метастатичен колоректален карцином е необходимо определяне на цел и стратегия на лечението въз основа на общо състояние (пърформанс статус), стадий на болестта, давност на предхождаща адювантна химиотерапия, ефективност и поносимост на лечебни схеми и желания на пациента.▪ Винаги трябва да се има предвид възможност за резекция на чернодробни или белодробни метастази. При пациенти с добър пърформанс статус, при които комбинирана химиотерапия/таргетна терапия цели редукция на туморния обем и последващо хирургично лечение, терапевтичната стратегия се определя от мултидисциплинарен екип и е по-агресивна.▪ При повечето пациенти се препоръчва комбинирана химиотерапия, но при част от тях (с нерезектабилни метастази, без симптоми, риск от бързо влошаване и коморбидност) може да се започне с монотерапия.▪ При пациенти, кандидати за комбинирана химиотерапия, генетичният мутационен анализ на <i>KRAS</i> определя избор на най-добра лечебна комбинация.

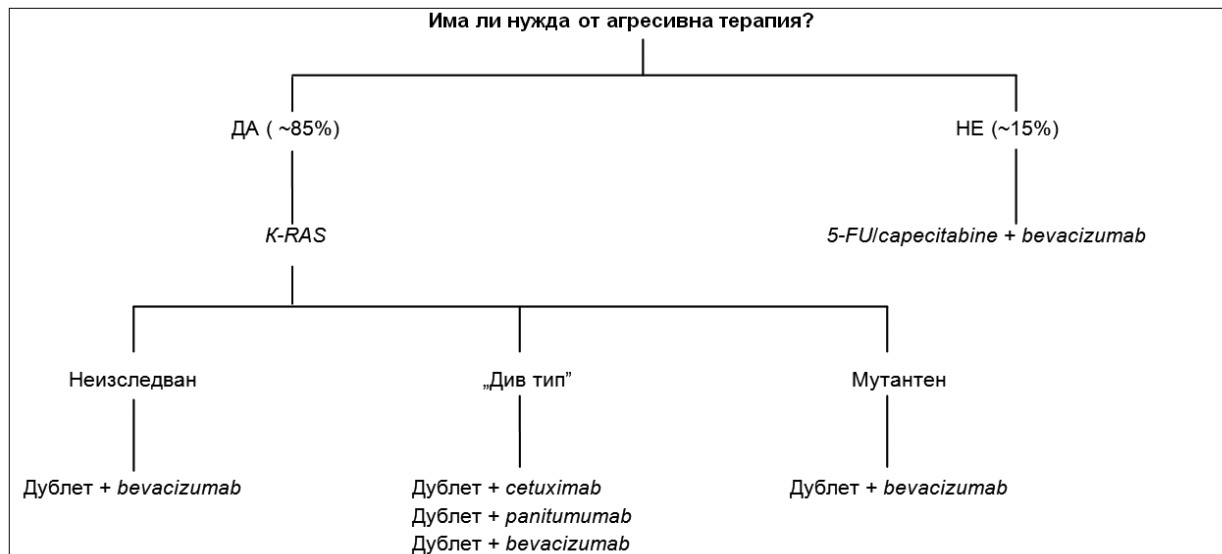
ДА НЕ СЕ Т

Стратегия според целта на лечение

Клинично състояние	Какво е необходимо?	Интензивност на лечение
<ul style="list-style-type: none">Чернодробни (белодробни) метастази<ul style="list-style-type: none">✓ Потенциално резектабилни	Необходимо е максимална редукция на размера на тумора	Начална комбинирана терапия: схема на лечение
<ul style="list-style-type: none">Множествени метастази<ul style="list-style-type: none">✓ Бърза прогресия✓ Тумор-свързани симптоми✓ Риск за бързо влошаване	Контрол над прогресията на болестта	
<ul style="list-style-type: none">Нерезектабилни метастази<ul style="list-style-type: none">✓ Без възможност за резекция✓ Без симптоми✓ Без риск за бързо влошаване✓ Коморбидност	Намаление размера на тумора не е наложително Контрол над по-нататъшната прогресия Предпазване от токсичност	Започва се с монотерапия (последователно лечение) или с двойна комбинация

ДА

Стратегия за първа линия терапия



Литература


1. Van Cutsem E, Nordlinger B and A. Cervantes. Advanced colorectal cancer: ESMO Clinical Practice Guidelines for treatment. *Ann Oncol* 2010; 21 (Suppl. 5): v93-97.
2. R. M. Goldberg, Rothenberg ML, Van Cutsem E, et al. The Continuum of Care: A Paradigm for the Management of Metastatic Colorectal Cancer. *The Oncologist* 2007;12:38-50
3. Simmonds PC. Palliative chemotherapy for advanced colorectal cancer: Systematic review and meta-analysis, Colorectal Cancer Collaborative Group. *BMJ* 2000; 321: 531-535.
4. Van Cutsem E, Hoff P, Harper P et al. Oral capecitabine vs intravenous 5-fluorouracil and leucovorin: Integrated efficacy data and novel analyses from two large, randomised, phase III trials. *Br J Cancer* 2004; 90: 1190-1197.
5. Douillard JY, et al. Irinotecan combined with fluorouracil compared with fluorouracil alone as first-line treatment for metastatic colorectal cancer: a multicentre randomised trial. *Lancet* 2000; 355: 1041-1047.
6. De Gramont A, Figer A, Seymour M. et al. Leucovorin and fluorouracil with and without oxaliplatin as first-line treatment in advanced colorectal cancer. *J Clin Oncol* 2000; 18: 2938-2947.
7. Tournigand C, Andre T, Achille E, et al. FOLFIRI followed by FOLFOX6 or the reverse sequence in advanced colorectal cancer: a randomized GERCOR study. *J Clin Oncol* 2004; 22: 229-237.
8. Koopman M, Antonini NF, Douma J, et al. Sequential versus combination chemotherapy with capecitabine, irinotecan, and oxaliplatin in advanced colorectal cancer (CAIRO): a phase III randomised controlled trial. *Lancet* 2007; 370: 135-142.
9. Grothey A, Sargent D. Overall survival of patients with advanced colorectal cancer correlates with availability of fluorouracil, irinotecan, and oxaliplatin regardless of whether doublet or single-agent therapy is used first line. *J Clin Oncol* 2005;23:9441-9442.
10. Cassidy J, et al. Randomized phase III study of capecitabine plus oxaliplatin compared with fluorouracil/folinic acid plus oxaliplatin as first-line therapy for metastatic colorectal cancer. *J Clin Oncol* 2008; 26: 2006-2012.
11. Chibaudel B, et al. Can chemotherapy be discontinued in unresectable metastatic colorectal cancer? The CERCOR.OPTIMOx2 Study. *J Clin Oncol* 2009; 27: 5727-5733.
12. Tol J, et al. Chemotherapy, bevacizumab, and cetuximab in metastatic colorectal cancer. *N Engl J Med* 2009; 360: 563-572.
13. Saltz LB, et al. Bevacizumab in combination with oxaliplatin-based chemotherapy as first-line therapy in metastatic colorectal cancer: a randomized phase III study. *J Clin Oncol* 2008; 26: 2013-2019.
14. Van Cutsem E, et al. Cetuximab and chemotherapy as initial treatment for metastatic colorectal cancer. *N Engl J Med* 2009; 360: 1408-1417.
15. Van Cutsem E, et al. Open-label phase III trial of panitumumab plus best supportive care compared with best supportive care alone in patients with chemotherapy-refractory metastatic colorectal cancer. *J Clin Oncol* 2007; 25: 1658-1664.
16. Jonker D, et al. Cetuximab for the treatment of colorectal cancer. *N Engl J Med* 2007; 357: 2040-2048.
17. Nordlinger B, et al. Perioperative chemotherapy with FOLFOX4 and surgery versus surgery alone for resectable liver metastases from colorectal cancer (EORTC Intergroup trial 40983): a randomised controlled trial. *Lancet* 2008; 371: 1007-1016.
18. Nordlinger B, et al. Does chemotherapy prior to liver resection increase the potential for cure in patients with metastatic colorectal cancer? A report from the European Colorectal Metastases Treatment Group. *Eur J Cancer* 2007; 43: 2037-2045.
19. Nordlinger B, et al. European Colorectal Metastases Treatment Group; Sixth International Colorectal Liver Metastases Workshop. Combination of surgery and chemotherapy and the role of targeted agents in the treatment of patients with colorectal liver metastases: recommendations from an expert panel. *Ann Oncol* 2009; 20: 985-992.
20. Douillard J-Y, et al. Randomized, phase III trial of panitumumab with infusional fluorouracil, leucovorin, and oxaliplatin (FOLFOX4) versus FOLFOX4 alone as first-line treatment in patients with previously untreated metastatic colorectal cancer: the PRIME study. *J Clin Oncol* 2010; 28: 4697-4705.

6.1.3. Втора и трета линия системна терапия при метастатичен колоректален и/или нерезектабилен колоректален карцином
Красимир Койнов, Жасмина Михайлова

Втора линия системна терапия. Втора линия химиотерапия се прилага при пациенти с добро общо състояние и запазена органна функция.¹ При резистентност към монотерапия с флуоропиримидини се провежда втора линия, включваща препаратите *oxaliplatin* или *irinotecan*. Пациенти, рефрактерни на FOLFOX4 и XELOX са показани за втора линия с *irinotecan* или *irinotecan*-базиран режим. Съществуващите варианти са монотерапия с *irinotecan* (350 mg/m² на 3 седмици) или FOLFIRI, или при пациенти с тумор *KRAS* „див тип“ – FOLFIRI с *cetuximab* или *panitumumab*. Ефективността от монотерапия с *irinotecan* е доказана в две клинични проучвания: медикаментът води до достоверно по-добра едногодишна преживяемост при пациенти, прогресирали на предходно лечение с флуоропиримидини, в сравнение с най-добри поддържащи грижи – 36.2% срещу 13.8%.² Сигнификантно по-дълга средна преживяемост показват и пациенти, лекувани с *irinotecan*, в сравнение с инфузионен *5-fluorouracil* след прогресия на първа линия – 10.8 срещу 8.5 месеца.³ Липсва категорично доказателство, че *5-fluorouracil* сигнификантно увеличава ефективността на *irinotecan* в режима FOLFIRI, но са налице предимства в профила на токсичност.⁴ При пациенти, рефрактерни на FOLFIRI, се прилага FOLFOX4 или XELOX. Прилагане на режим FOLFOX4 постига достоверно по-добър туморен отговор, по-дълго време до прогресия и по-висок процент на снижение на тумор-индуцирани симптоми в сравнение с режима *De Gramont* и монотерапия с *oxaliplatin*, но без значима разлика в общата преживяемост.^{5, 6} *Bevacizumab*, *cetuximab* и *panitumumab* са индицирани при болни, прогресирали на първа линия химиотерапия¹. Добавяне на *bevacizumab* към

режим FOLFOX4 подобрява достоверно преживяемостта без прогресия (7.5 срещу 4.5 месеца) и средната обща преживяемост (13 срещу 10.8 месеца). Комбинацията постига обща преживяемост от 28.9 месеца срещу 25 месеца за лекувани само с FOLFOX4.⁷ Сравняване на *cetuximab* плюс *irinotecan* срещу монотерапия с *irinotecan* при *EGFR*-експресиращи тумори, резистентни на флуоропиримидини и *oxaliplatin*-базирани режими, показва редукция на риска от прогресия до 31% и достоверна разлика в средна преживяемост без прогресия (4 срещу 2.5 месеца) в полза на комбинацията.⁸ Същото сравнение при болни, рефрактерни на *irinotecan*, демонстрира преодоляване на резистентността: сигнификантни разлики в туморен отговор (23% срещу 10.8%) и в средно време до прогресия на болестта (4.1 срещу 1.5 месеца), без достоверна разлика в средна обща преживяемост (8.6 срещу 6.9 месеца).⁹ Добавяне на *panitumumab* към режима FOLFIRI достоверно удължава средната преживяемост без прогресия с 2 месеца при пациенти с *KRAS* „див тип“.¹³ При непоносимост към комбинирана химиотерапия може да се прилага монотерапия с *cetuximab* или *panitumumab* (само при тумори с *KRAS* „див тип“).

Трета линия терапия. Две рандомизирани фаза III клинични проучвания потвърждават ефективността на анти-*EGFR* моноклоналните антитела *cetuximab* и *panitumumab* при болни, рефрактерни на флуоропиримидини, *irinotecan*- и *oxaliplatin*-базирани режими, и с *EGFR*-експресиращи тумори.^{11, 12} Монотерапия с *cetuximab* демонстрира достоверно по-дълга преживяемост без прогресия и обща средна преживяемост в сравнение с най-добри поддържащи грижи.¹¹ Монотерапия с *panitumumab* води до сигнификантно по-висок дял на туморен отговор (10% срещу 0%) и по-дълга преживяемост без прогресия в сравнение с най-добри поддържащи грижи, без достоверна разлика в общата преживяемост.¹² Назначаване на таргетна терапия се обсъжда само при болни с туморен фенотип *KRAS* „див тип“.¹³

A	<ul style="list-style-type: none"> ▪ Втора и трета линия химиотерапия при метастатичен колоректален карцином трябва да се прилага само при болни с добро общо състояние (пърформанс статус 0-1 по ECOG) и запазена органна функция.
B	<ul style="list-style-type: none"> ▪ При пациенти, резистентни на монотерапия с флуоропиримидини, се препоръчват комбинации с <i>oxaliplatin</i> или <i>irinotecan</i>. ▪ При пациенти, прогресирали на FOLFOX4 и XELOX, се препоръчва втора линия монотерапия с <i>irinotecan</i> или <i>irinotecan</i>-базирани режими. ▪ При пациенти, прогресирали на FOLFIRI, се препоръчват режими FOLFOX4 или XELOX. ▪ При пациенти с тумори <i>KRAS</i> „див тип“ се препоръчва на втора линия комбинация на FOLFIRI и <i>panitumumab</i>, а при случаи, рефрактерни на химиотерапия, се препоръчва монотерапия с <i>cetuximab</i> или <i>panitumumab</i>.
	<ul style="list-style-type: none"> ▪ Втора и трета линия химиотерапия се обсъжда само при болни с добро общо състояние (пърформанс статус) и запазена органна функция. ▪ При рефрактерност към FOLFOX и XELOX се прилагат <i>irinotecan</i>-базирани режими, а при рефрактерност към FOLFIRI – съответно FOLFOX или XELOX. ▪ При пациенти с тумори <i>KRAS</i> „див тип“ <i>cetuximab</i> или <i>panitumumab</i> се комбинират с <i>irinotecan</i> или FOLFIRI, или се прилагат самостоятелно.

Литература

1. Van Cutsem E, Nordlinger B and A. Cervantes. Advanced colorectal cancer: ESMO Clinical Practice Guidelines for treatment. *Ann Oncol* 2010; 21 (Suppl. 5): v93-97.
2. Cunningham D, et al. Randomized trial of Irinotecan versus supportive care alone after fluoracil failure for patients with metastatic colorectal cancer. *Lancet* 1998; 352: 1413-1418.
3. Rougier P, et al. Randomized trial of irinotecan versus fluoracil by continuous infusion after fluoracil failure in patients with metastatic colorectal cancer. *Lancet* 1998; 352: 1407-1412.
4. Fuchs CS, et al. Phase III comparison of two irinotecan dosing regimens in second-line therapy of metastatic colorectal cancer. *J Clin Oncol* 2003; 21: 807-814.
5. Rothenberg M, et al. Superiority of oxaliplatin and fluoracil-leucovorin compared with either therapy alone in patients with progressive colorectal cancer after Irinotecan and fluoracil-leucovorin: interim results of phase III trial. *J Clin Oncol* 2003; 21: 2059-2069.
6. Rothenberg M, et al. Final results of a phase III trial of 5-FU/Leucovorin versus Oxaliplatin versus combination in patients with metastatic colorectal cancer following Irinotecan, 5FU, and Leucovorin. *Proc Am Soc Clin Oncol* 2003; 22: Abstr, p 1011.
7. Cohen M, et al. FDA Drug Approval Summary: Bevacizumab Plus FOLFOX4 as Second-Line Treatment of Colorectal Cancer. *The Oncologist* 2007; 12: 356-361.
8. Sobrero A, et al. EPIC: phase III trial of cetuximab plus irinotecan after fluoropyrimidine and oxaliplatin failure in patients with metastatic colorectal cancer. *J Clin Oncol* 2008; 26 (14): 2311-2319.
9. Cunningham D, et al. Cetuximab monotherapy and cetuximab plus irinotecan in irinotecan-refractory metastatic colorectal cancer. *N Engl J Med* 2004; 351: 337-345.
10. Jonker A, et al. Cetuximab for the treatment of colorectal cancer. *N Eng J Med* 2007; 357: 2040-2048.
11. Van Cutsem E, et al. Open-label phase III trial of panitumumab plus best supportive care compared with best supportive care alone in patients with chemotherapy-refractory metastatic colorectal cancer. *J Clin Oncol* 2007; 25: 1658-1664.
12. Van Cutsem E, et al. Open-label phase III trial of panitumumab plus best supportive care compared with best supportive care alone in patients with chemotherapy-refractory metastatic colorectal cancer. *J Clin Oncol* 2007; 25: 1658-1664.
13. Peeters M, et al. Randomized phase III study of panitumumab with fluorouracil, leucovorin, and irinotecan (FOLFIRI) compared with FOLFIRI alone as second-line treatment in patients with metastatic colorectal cancer. *J Clin Oncol* 2010; 28: 4706-4713.

6.1.4. Химиотерапия при синхронни и метакронни чернодробни метастази от колоректален карцином


Жасмина Михайлова

Чернодробни метастази (ЧМ) при колоректален карцином (КРК) са налице при 25% от новодиагностицирани пациенти (синхронни), а други 50% развиват метастази до три години след резекция на първичния тумор (метакронни). Чернодробна резекция е възможна едва при 15-20% (първично резектабилни), но 30% имат преживяемост над пет години.¹ Петгодишната преживяемост след чернодробна резекция варира от 33% до 58%.² Комбинирана химиотерапия (ХТ) увеличава средната преживяемост до 20 месеца, а с добавяне на биологични (таргетни) агенти тя нараства до до над 24 месеца. Пълни туморния ремисии от лекарствено лечение са под 5%.³ Досегашни клинични изпитвания не позволяват директно сравняване на двата терапевтични метода (хирургичен и лекарствен).⁴ При неoadювантно приложение на системна ХТ (преди чернодробна резекция) е доказано нарастване на туморния отговор.^{5,6} Предоперативната ХТ в максимални дози при добър пърформанс статус повлиява благоприятно микрометастазите, представлява тест за химиочувствителност, оценен с образни методи и хистопатология (избор на същия режим за следоперативно лечение), селектира пациенти с бърза прогресия, неподходящи за последваща хирургия, и увеличава броя на радикални чернодробни резекции със запазване на по-голям обем от чернодробен паренхим.⁵⁻⁷ Рандомизирано фаза III проучване на EORTC40983 доказва достоверно удължаване на преживяемост без прогресия (ПБП) при периперативна ХТ плюс хирургично лечение в сравнение със самостоятелна хирургия на първично резектабилни ЧМ.⁷ Установена е статистически значима корелация между степен на туморен отговор и резектабилност.⁶ В първото ретроспективно проучване върху неoadювантна ХТ при болни с ЧМ се прилага комбинация от *oxaliplatin* и инфузионен *5-fluorouracil/leucovorin*; до хепатална резекция достигат 16%, а с петгодишна преживяемост са 40% от пациентите.⁸ При проследяване на нерезектабилни ЧМ с неoadювантна ХТ до хепатална резекция достигат 13.6%, а с петгодишна преживяемост са 34% от болните.⁹ При първично нерезектабилни ЧМ подходът включва режими FOLFOX и

FOLFIRI, осигурява различна степен на резектабилност (от 7% до 40%), води до петгодишна преживяемост в 33% от случаите и се означава с термина *конвертираща терапия*.^{3,10,11} Резултати от клинични фаза II-III изпитвания и ретроспективни данни показват, че добавяне на моноклонално антитяло (*bevacizumab* или *cerutuximab*) към цитостатични режими (FOLFOX и FOLFIRI) или комбинацията от три цитостатични агенти (FOLFIRINOX) води до по-висок процент на туморен отговор.^{3,12} Едно рандомизирано фаза II изпитване прилага комбинации FOLFOX плюс *cerutuximab* и FOLFIRI плюс *cetuximab* и постига R0 резекции съотв. в 38% и 30%, с частична ремисия до 70% (при KRAS „див тип“).¹ По правило хирургична резекция може да се осъществи четири седмици след завършване на ХТ, комбинирана с *cetuximab*, и минимум пет седмици след *bevacizumab*.^{3,11} Постооперативната морбидност е резултат на продължителността на ХТ, а не на нейния вид, но се описват специфични чернодробни поражения (стеатохепатит) при *irinotecan* и венозна оклузивна болест при *oxaliplatin*.^{3,11}

За резектабилни се приемат всички чернодробни лезии, независимо от размер и брой, като основно значение има големината на остатъчен чернодробен паренхим (не по-малко от 30%).^{3,11,14} Според Европейска група за лечение на колоректални метастази (ECMTG) ЧМ се класифицират в шест категории: (1) стадий IVA – лесно резектабилни, (2) стадий IVB – резектабилни, (3) стадий IVC – лезии, които могат да станат резектабилни след ефективно предоперативно лечение, (4) стадий IVD – лезии, които не могат да станат резектабилни, въпреки приложено лечение, (5) стадий VA – резектабилни екстрахепатални метастази, (6) стадий VB – нерезектабилни екстрахепатални метастази.¹⁴

След чернодробна резекция е налице тласък на болестта при 75-80% от пациентите, в 50% се включва и черният дроб, поради което се препоръчва следрезекционна ХТ. Изпробвана е продължителна инфузия на *floxuridine* (метаболит на *5-fluorouracil*) и *oxaliplatin*-базиратата ХТ. Данни от рандомизирани проучвания подкрепят ползата от интраартериална инфузионна терапия в хепатална артерия, съчетана със системна ХТ.¹⁵ Цел на мултидисциплинарния подход е прилагане на научно издържани и професионално отговорни решения, водещи до увеличена преживяемост.¹⁴⁻¹⁶

A	▪ При болни с първично резектабилни чернодробни метастази се препоръчва периперативна химиотерапия.
D	▪ При първично нерезектабилни чернодробни метастази се препоръчва комбинирана химиотерапия (със или без таргетна терапия). ▪ Продължителността на периперативна химиотерапия не трябва да е повече от два-три месеца (поне 4 цикъла). При болни с вече резецирани чернодробни метастази се препоръчва приложение на следоперативна химиотерапия. ▪ При болни с първично нерезектабилни чернодробни метастази се препоръчва неoadювантна, конвертираща химиотерапия, чернодробна резекция при достигане на резектабилност и последваща следоперативна химиотерапия.
	▪ Терапевтичната стратегия при чернодробни метастази от колоректален карцином трябва да се базира на своевременни и периодични мултидисциплинарни обсъждания.

Литература

1. Choti M, et al. Trends in long-term survival following liver resection for hepatic colorectal metastases. *Ann Surg* 2002; 235: 759-766.
2. Abdalla E, et al. Recurrence and outcomes following hepatic resection, radiofrequency ablation and combined resection/ablation for colorectal liver metastases. *Ann Surg* 2004; 239: 818-825.
3. Van Cutsem E, et al. Advanced colorectal cancer: ESMO Clinical recommendations for treatment. *Ann Oncol* 2010; 21 (Suppl. 5): v93-97.
4. Martin R, et al. Quality of Survival reporting in chemotherapy and surgery trials in patients with metastatic colorectal carcinoma. *Cancer* 2006; 106: 1389-1394.
5. Leonard G, et al. Neoadjuvant chemotherapy before liver resection for patients with unresectable liver metastases from colorectal carcinoma. *J Clin Oncol* 2005; 20: 2038-2048.
6. Folprecht G, et al. Neoadjuvant treatment of unresectable liver metastases: correlation between tumor response and resection rates. *Ann Oncol* 2005; 16: 1311-1319.
7. Nordlinger B, et al. Perioperative chemotherapy with FOLFOX4 and surgery versus surgery alone for resectable liver metastases from colorectal cancer (EORTC Intergroup trial 40983): A randomised controlled trial. *Lancet* 2008; 37: 1007-1010.
8. Bismuth H, et al. Resection of non-resectable liver metastases from colorectal cancer after neoadjuvant chemotherapy. *Ann Surg* 1996; 224: 509-522.
9. Adam R, et al. Five-year survival, following hepatic resection after neoadjuvant therapy for nonresectable colorectal (liver) metastases. *Ann Surg Oncol* 2001; 8 (4): 347-353.
10. Adam R, et al. Rescue surgery for unresectable colorectal liver metastases downstaged by chemotherapy: A model to predict long-term survival. *Ann Surg* 2004; 240: 644-657.
11. Nordlinger B, et al. Combination of surgery and the role of targeted agents in the treatment of patients with colorectal liver metastases: recommendations from an expert panel. *Ann Oncol* 2009; 20: 985-992.
12. Mihaylova Zh, J. Raynov. Neoadjuvant chemotherapy and targeted therapy in patients with liver metastases from colorectal cancer – medical oncologist point of view. *J BUON* 2008; 13: 323-331.
13. Folprecht G, et al. Tumor response and secondary resectability of colorectal liver metastases following neoadjuvant chemotherapy with cetuximab: the CELIM randomized phase II study. *Lancet Oncol* 2010; 11: 38-47.
14. Van Cutsem E, et al. Towards a pan-European consensus on the treatment of patients with colorectal liver metastases. *Eur J Cancer* 2006; 42: 2212-2221.
15. Power D, Kemeny N. Role of adjuvant therapy after resection of colorectal cancer liver metastases. *J Clin Oncol* 2010; 28: 2300-2309.
16. Михайлова Ж, Н. Владов, К. Кацаров и съвт. Мултимодален подход за лечение при четвърти стадий на метастатичен колоректален карцином. *Съвременна медицина* 2009; 60: 78-88.

6.2. Лекарствена терапия при метастатичен анален карцином

Жасмина Михайлова, Марчела Колева

Доказано е, че химиолъчелечение при анален карцином (АК) води до резултати, сходни с оперативно лечение. Хирургия се прилага за отстраняване на резидуална болест след първично химиолъчелечение.¹⁻³ При диагностицирана симптоматична метастатична болест или метастазиране след локално лечелечение палиативната химиотерапия се състои от 5-fluorouracil (5-FU) и cisplatin, но туморният отговор рядко е пълен и е с кратка продължителност.⁴ От 21 публикации за лекарствено противотуморно лечение на метастазирал АК (МАК) четири са ретроспективни изпитвания на терапевтични стратегии, вкл. и при метастазирала болест, а три са проспективни фаза II изпитвания. Липсва рандомизирано проспективно проучване за лечение на МАК. В едно проспективно фаза II изпитване (ECOG E7282) с неподходящ за лъчелечение авансирал АК е приложен режим MAP (mitomycin-C, adriamycin и cisplatin),

а при прогресия – комбинация bleomycin/lomustine: частична ремисия се отчита при 60% със средно време до прогресия – 8 месеца и средна обща преживяемост – 15 месеца (препоръчва се подкрепа с растежни фактори).⁵ В друго проспективно фаза I/II изпитване се оценява ефективността на перорален fenretamide в комбинация с carboplatin и покачващи се дози paclitaxel; от 18 болни са постигнати 3 частични ремисии и 3 стабилни болести.⁶ В трето проспективно изпитване при плоскоклетъчен МАК се прилага комбинация paxlitaxel/carboplatin/5-FU (paxlitaxel – 200 mg/m² ден 1 и 22, carboplatin – AUC6 ден 1 и 22, 5-FU – 225 mg/m²/дневно в 24-часова инфузия, ден 1-35); отчита се лечебен отговор в 65% и пълна ремисия в 25%.⁷ Няколко съобщения визират употреба на инфузионен 5-FU и cisplatin при пациенти с чернодробни метастази; съобщава се преживяемост без прогресия до 3-5.5 години.^{8, 9} С комбинация на продължителни инфузии с 5-FU и нискодозов режим на cisplatin се постига частична ремисия до 11 месеца.¹⁰ Употреба на ниски дози irinotecan при чернодробни метастази води до частична ремисия, а при прогресия се постига контрол на болестта с комбинация от irinotecan и cetuximab.^{11, 12}

D

▪ За лечение на метастазирал анален карцином се препоръчват режими с инфузионен 5-fluorouracil/cisplatin или инфузионен 5-fluorouracil/paclitaxel/carboplatin.



▪ При симптоматична метастатична болест от анален карцином палиативната химиотерапия се състои от комбинация на 5-fluorouracil и платина-базирани лекарства.
▪ Възможен първи избор на лечение е участие в клинични изпитвания.

Литература

1. Nigro ND. An evaluation of combined therapy for squamous cell cancer of the anal canal. *Dis Colon Rectum*. 1984; 27: 763-766.
2. Stafford SL, Martenson JA. Combined radiation and chemotherapy for carcinoma of the anal canal. *Oncology*. 1998; 12: 373-381.
3. Myerson RJ, et al. The National Cancer Database Report on carcinoma of the anus. *Cancer* 1997; 80: 805-815.
4. Glynn-Jones R, et al. Anal cancer: ESMO Clinical recommendations for diagnosis, treatment and follow-up. *Ann Oncol* 2010; 21 (Suppl. 5): v87-v92.

5. Jhaver M, et al. Phase II study of mitomycin-C, adriamycin, cisplatin (MAP) and Bleomycin-CCNU in patients with advanced cancer of the anal canal: An eastern cooperative oncology group study E7282. *Invest New Drugs* 2006; 24 (5): 447-445.
6. Wiedner R, et al. Phase I/II trial of accutane as a potentiator of carboplatin and paclitaxel in squamous cell carcinomas. *Am J Clin Oncol* 2002; 25 (5): 447-450.
7. Hainsworth J, et al. Paclitaxel, carboplatin, and long-term continuous infusion of 5-fluorouracil in the treatment of advanced squamous and other selected carcinomas: results of a Phase II trial. *Cancer* 2001; 92 (3): 642-649.
8. Fayaz S, et al. Case report of long term survivor of metastatic cloacogenic carcinoma of the anal canal with chemotherapy. *Gulf J Oncolog* 2007; 2: 65-68.
9. Gurfinkel R, Walfisch S. Combined treatment of basaloid anal carcinoma using cisplatin, 5-fluorouracil and resection of hepatic metastasis. *Tech Coloproctol* 2005; 9 (3): 235-6.
10. Carey RW. Regression of pulmonary metastases from cloacogenic carcinoma after cis-platinum/5-fluorouracil treatment. *J Clin Gastroenterol* 1984; 6 (3): 257-259.
11. Grifaichi F, et al. Response of metastatic epidermoid anal cancer to single agent irinotecan: a case report. *Tumori* 2001; 87 (1): 58-59.
12. Phan LK, Hoff PM. Evidence of clinical activity for cetuximab combined with irinotecan in a patient with refractory anal canal squamous-cell carcinoma: report of a case. *Dis Colon Rectum* 2007; 50 (3): 395-398.

ДА НЕ СЕ ПРОМЕНЯ И РАЗМНОЖАВА
АВТОРСКИ ПРАВИ

6.3. Поведение при хематологична токсичност, свързана с химиотерапия на колоректален и анален карцином

Жасмина Михайлова, Димитър Калев

Хематологичната токсичност включва анемия, неутропения и тромбоцитопения. Тези странични ефекти са причина за морбидност и намалена ефективност на противотуморното лекарство лечение поради снижение на релативната интензивност на дозата. Фебрилна нутропения (ФН) се дефинира като състояние с еднократно измерване на орална температура над 38.5°C или двукратно измерване в рамките на два часа на температура над 38°C при абсолютен нутрофилен брой (АНБ) под 0.5 G/l или очаквано спадане под 0.5 G/l.¹ Общата смъртност от ФН при солидни тумори е около 5%, а при ниско рискови пациенти – около 1%.¹ По време на първа линия химиотерапия при метастатичен колоректален карцином (КРК) токсичният профил на двата основни режима FOLFIRI и FOLFOX се различава: честотата на неутропения степен 3-4 (по NCI-CTC v2.0) е по-висока при FOLFOX6. Приложение на режим FOLFIRI (средно 13 курса) показва по-висока честота на неутропения степен 3-4, а при FOLFOX6 (средно 12 курса) честота на неутропения степен 3-4 и тромбоцитопения са по-високи.² В ретроспективен анализ върху режим FOLFOX4 като първа и втора линия на лечение (средно 9 цикъла) честота на хематологична токсичност степен 3-4 е съотв. 39% и 16%.³ При нерандомизирани болни с метастатичен КРК, лекуван с FOLFIRI (средно 6 цикъла), най-честа хематологична токсичност е неутропения степен 3 (18%) и 4 (12.5%).⁴ При комбинирано приложение на *oxaliplatin* и *irinotecan* (режим FOLFIRINOX) за първично нерезектабилни чернодробни метастази честота на неутропения степен 3-4 достига 64.8%.⁵ След шест цикъла FOLFOX4, спиране и повторно включване (при прогресия) на *oxaliplatin* (релативна интензивност на доза – 79%) честотата на ФН намалява до 0.6% в сравнение с редовно приложение до прогресия (релативна интензивност на доза – 88%) – 2.6%.⁶ В рандомизирано, плацебо-

контролирано, фаза II изпитване за профилактика на ФН с *pegfilgrastim* (24 часа след приключване на режими FOLFOX4 или FOLFIRI) честотата на усложнението достоверно се редуцира от 8% на 2%.⁷ При наличие на ФН се препоръчва оценка на рисковата група според MASCC индекс (Табл. 1). При болни с нисък риск, хемодинамично стабилни, без остра левкемия и органна недостатъчност, без пневмония, централен венозен катетър или тежка мекотъканна инфекция се препоръчва хоспитализация и перорална антибиотична терапия.

Според ръководство на EORTC, актуализирано през 2011 г., оценка на риск за ФН се извършва преди начало на всеки лечебен цикъл и включва вид на планиран режим и рискови фактори на пациента.¹⁰ Химиотерапевтични режими с риск за ФН $\geq 20\%$ изискват първична профилактика с гранулоцитни колонистимулиращи фактори (G-CSFs).¹ Режими с риск за ФН между 10% и 20% подлежат на оценка на фактори, повишаващи риска на пациента: възраст > 65 години (висок риск с ниво на доказателственост I), авансирала болест, анамнеза за предшестваща ФН (повишен риск с ниво на доказателственост II). При химиотерапия на колоректален и анален карцином наличие на един от визираните фактори налага провеждане на подкрепа с G-CSFs при режимите: *5-fluorouracil/leucovorin*, FOLFIRI и *paxlitaxel/carboplatin/5-FU*.

Системен обзор доказва, че профилактично приложение на G-CSFs достоверно снижава риска от ФН с 45% и ранната смъртност – с 40%, повишава относителната дозова плътност, но повишава и честотата на мускулоскелетна болка.¹¹ Препоръчва се приложението да започне 24-72 часа след последен ден на ХТ и да продължи 7-10 дни (до постнадирно възстановяване на абсолютен неутрофилен брой, АНБ). Не е необходимо покачване на АНБ над 10 G/l.¹⁰ Системно се прилага *filgrastim* (5 mcg/kg дневно) и *lenograstim* (150 mcg/m² дневно). В Европа и България е одобрен за употреба и *filgrastim biosimilars*. Пегилираната форма на G-CSF *pegfilgrastim* се прилага 6 mg еднократно (100 mcg/kg).

<p>A</p>	<ul style="list-style-type: none"> ▪ При наличие на фебрилна неутропения задължително се оценява рисковата група по MASCC индекс. ▪ Решението за употреба на гранулоцитен колонистимулиращ фактор за профилактика на фебрилна неутропения се определя от оценка на общ риск за фебрилна неутропения. ▪ При прилагане на химиотерапевтични режими с риск за фебрилна неутропения над 20% се препоръчва първична профилактика с гранулоцитен колонистимулиращ фактор. ▪ При прилагане на химиотерапевтични режими с риск за фебрилна неутропения – 10-20% се препоръчва специална оценка на рисковите фактори, свързани с пациента. ▪ Приложение на <i>pegfilgrastim</i> и <i>filgrastim</i> (вкл. <i>biosimilars</i>) се препоръчва за профилактика на фебрилна неутропения, индуцирана от химиотерапия ▪ При болни с нисък риск за фебрилна неутропения, хемодинамично стабилни, без остра левкемия и органична недостатъчност, без пневмония, централен венозен катетър или тежка мекотъкнна инфекция се препоръчва хоспитализация и перорална антибиотична терапия. ▪ При болни с висок риск се препоръчва монотерапия с антипсевдомонасен цефалоспорин или комбинирана антибиотична терапия. ▪ При пневмоцистна инфекция се препоръчва висока доза <i>metronidazole</i>. ▪ При нелекувани с флуконазолови производни или при инфекция, различна от <i>candida albicans</i>, медикаменти на избор са липозомален <i>amphotericin B</i> или <i>caspofungin</i>. ▪ При нисък риск от инвазивна аспергилоза се препоръчва <i>fluconazole</i>. ▪ При режим FOLFOX при метастатичен колоректален карцином се препоръчва профилактично приложение на гранулоцитен колонистимулиращ фактор, ако са налице допълнителни рискови фактори.
<p>B</p>	<ul style="list-style-type: none"> ▪ При болни с нисък риск за фебрилна неутропения, с подобрени симптоми, клинична стабилност и нормализирана температура се препоръчва дехоспитализация след минимум 24-часов болничен престой и амбулаторно перорално антибиотично лечение. ▪ При високо рискови болни с продължителна неутропения и бактериемия се препоръчва комбинация от бета-лактами и аминогликозиди.
<p>D</p>	<ul style="list-style-type: none"> ▪ При доказване на пневмония се препоръчва разширяване на антимикробния спектър с макролиди и бета-лактами. ▪ При наличие на инфекция в корем и малък таз се препоръчва добавяне на <i>metronidazole</i>.



- При установяване на фебрилна неутропения задължително се определя риска на пациента по MASCC индекс.
- След антибиотично и антифунгиално лечение, и приложение на гранулоцитен колонистимулиращ растежен фактор (5 µg/kg) се провежда ежедневна оценка на състоянието и кръвните показатели на пациента.
- При афебрилитет и абсолютен неутрофилен брой над 0.5 G/l се препоръчва следното поведение: (1) при нисък риск без изолиран причинител – преминаване на перорална антибиотична терапия; (2) при висок риск без изолиран причинител се преминава към парентерална широкоспектърна антибиотична монотерапия; (3) при изолиран причинител – специфициране на антибиотична терапия.
- При наличие на фебрилитет на 48-и час се препоръчва следното поведение: (1) при клинична стабилност – продължаване на същата антибиотична терапия; (2) при клинична нестабилност – добавяне на гликопептид или комбинация на карбапенем и гликопептид.

Литература

1. De Naurois J, et al., Management of febrile neutropenia: ESMO Clinical Practice Guidelines. *Ann Oncol* 2010; 21 (Suppl. 5): v252-256.
2. Tournigand C, et al. FOLFIRI followed by FOLFOX6 or the reverse sequence in advanced colorectal cancer: a randomized GERCOR study. *J Clin Oncol* 2004; 22 (2): 229-237.
3. Fuse N, et al. Feasibility of oxaliplatin and infusional fluorouracil/leucovorin (FOLFOX4) for Japanese patients with unresectable metastatic colorectal cancer. *Jpn J Clin Oncol* 2007; 37 (6): 434-439.
4. Kamnerdsupaphon P, et al. FOLFIRI chemotherapy for metastatic colorectal cancer patients. *J Med Assoc Thai* 2007; 90: 2121-2127.
5. Ychou M, et al. Tritherapy with fluorouracil/leucovorin, irinotecan and oxaliplatin (FOLFIRINOX): a phase II study in colorectal cancer patients with non-resectable liver metastases. *Cancer Chemother Pharmacol* 2008; 62: 195-201.
6. Tournigand C, et al. OPTIMOX1: A Randomized Study of FOLFOX4 or FOLFOX7 With Oxaliplatin in a stop-and-go fashion in advanced colorectal cancer – A GERCOR Study. *J Clin Oncol* 2001; 24: 394-400.
7. Hecht J, et al. A randomized, placebo-controlled phase ii study evaluating the reduction of neutropenia and febrile neutropenia in patients with colorectal cancer receiving pegfilgrastim with every-2-week chemotherapy. *Clin Colorectal Cancer* 2010; 9 (2): 95-101.
8. NCCN Clinical Practice Guidelines in Oncology 2011. NCCN.org.
9. Crawford J, et al. Hematopoietic growth factor: ESMO Clinical Practice Guidelines for the applications. *Ann Oncol* 2010; 21 (Suppl. 5): v248-v251.
10. Aapro MS, et al. EORTC guidelines for the use of granulocyte-colony stimulating factor to reduce the incidence of chemotherapy-induced febrile neutropenia in adult patients with lymphomas and solid tumours. *Eur J Cancer* 2011; 47 (1): 8-32.
11. Kuderer NM, et al. Impact of primary prophylaxis with granulocyte colony-stimulating factor in febrile neutropenia and mortality in adult cancer patients receiving chemotherapy: a systematic review. *J Clin Oncol* 2007; 25: 3158-3167.

Таблица 1. Индекс на Multinational Association for Supportive Care (MASCC).


Характеристика	Точкуване
Липса или малко симптоми	5
Умерено изразени симптоми	3
Тежка симптоматология	0
Липса на хипотония (систолично налягане > 90 mm Hg)	5
Липса на хронична обструктивна белодробна болест	4
Солиден тумор/лимфом без предхождаща микоза	4
Амбулаторна поява на висока температура	3
Липса на дехидратация	3
Възраст под 60 години	2

6.4. Поведение при анемия, индуцирана от химиотерапия на колоректален и анален карцином

Димитър Калев, Жасмина Михайлова

Миелосупресивният ефект на химиотерапията при колоректален и анален карцином може да бъде причина за снижение на хемоглобиновата концентрация, еритроцитния брой или клетъчния обем под нормални стойности. Диагнозата се приема след изключване на други причини, като хеморагия, хемолiza, железен дефицит, лъчетерапия, бъбречна недостатъчност, хранителен дефицит и вродени аномалии.¹ Дефинира се клинично като снижение на хемоглобинова концентрация (Hb) ≤ 110 g/L или ≥ 20 g/L от изходно ниво в хода на миелосупресивна химиотерапия.² Стратифицира се в пет степени по Common Toxicity Criteria of Adverse Events (CTCAEv3): степен 0: Hb в нормални граници; степен 1: под нормална граница 100 g/L; степен 2: Hb 80 до < 100 g/L; степен 3: Hb 65 до < 80 g/L; степен 4: Hb < 65 g/L; степен 5: смърт.¹ Най-чести симптоми са периферни отоци, тахикардия, тахипнея, гръдна болка, задух при усилие, ортостатичен синкоп и умора. Всеки пациент с анемия трябва да бъде изследван лабораторно (хемоглобин, серумно желязо, общ желязосвързващ капацитет, серумен феритин) и да бъде класифициран като кандидат за еритропоеза-стимулиращи агенти (ECA) в три категории: (1) карцином с хронична бъбречна недостатъчност, (2) миелосупресивна терапия без цел излекуване и (3) миелосупресивна терапия с цел излекуване. Системен обзор и два мета-анализи доказват, че приложение на еритропоеза-стимулиращи агенти (*epoetin*, *darbepoetin*) достоверно снижава риска от повтарящи се хемотрансфузии на еритроцитен концентрат (ХТЕК) с 36%, подобрява хематопоетичния отговор при пациенти с изходен Hb > 120 g/L и подобрява контрола на умора и качеството на живот.^{3,5} По данни от обединяващ анализ на шест рандомизирани плацебо-контролирани изпитвания с *darbepoetin* постигането на Hb > 120 g/L корелира със снижение на риск за смърт и за прогресия на болестта.⁶ За приложение на ECA са показани безсимптомни болни без железен дефицит (серумен феритин > 800 ng/mL), провеждащи химиотерапия без

цел излекуване. Симптоматични пациенти или такива с абсолютен железен дефицит (серумен феритин ≤ 100 ng/mL) подлежат само на ХТЕК и/или заместителна венозна терапия с железни препарати.² Лечение с ECA започва при болни на химиотерапия с Hb ≤ 100 g/L и се води с *epoetin-alpha* (3 x 150 IU/kg седмично или 40 000 IU седмично) или *darbepoetin* (2.25 mcg/kg седмично или 500 mcg на 3 седмици). Наличие на хематопоетичен отговор се отчита при нарастване на Hb с 10 g/L за 4 седмици (с *epoetin-alpha*) или с 20 g/L за 6 седмици (с *darbepoetin*). При липса на отговор дозата се покачва: *epoetin-alpha* – 60000 IU седмично или *darbepoetin* – 4.5 mcg/kg седмично. Нарастване на стойности на Hb над дефиницията за хематологичен отговор или над 120 g/L изисква редукция на дозата с 25-50%. Нарастване на Hb > 10 g/L на 14-и ден, последвано от хемотрансфузия, корелира с повишен риск от смърт и прогресия на болестта.⁶ Стабилно ниво се приема, когато Hb се задържа в стойности 10-20 g/L над изходни, и тогава приложението на ECA продължава до четвърта-шеста седмица след края на химиотерапията. Липса на хематопоетичен отговор след 8-9 седмици е индикация за преустановяване на ECA. При пациенти с функционален железен дефицит (серумен феритин между 100 и 800 ng/mL) две рандомизирани изпитвания доказват, че комбинация от *darbepoetin* (500 mcg на 3 седмици) и заместителна терапия с венозен железен препарат достоверно подобрява хематопоетичния отговор и снижава броя на ХТЕК.⁴ При сравняване на режими FOLFOX6 и FOLFIRI, приложени съотв. като първа и втора линия химиотерапия на метастатичен колоректален карцином (КРК) не се установява достоверна разлика между честота на химиотерапия-индуцирана анемия.⁷ Анемичен синдром от всички степени при първа линия с FOLFOX6 и FOLFIRI се описва съотв. в 54% и 40%, а анемия степен 3-4 – съотв. 5% и 4%.⁷ В други проучвания с приложение на първа линия FOLFOX4 и FOLFIRI анемия със степен 3-4 при се регистрира съотв. в 1.4% и 2%. В изпитване OPTIMOX1 приложението на FOLFOX4 (*oxaliplatin* – 85 mg/m²) до прогресия срещу FOLFOX7 (*oxaliplatin* – 130 mg/m²) в шест цикъла, последващо поддържащо лечение с флуоропиримидин и възстановяване на FOLFOX7 при прогресия се установява анемия от всички степени: в 75% за FOLFOX4 и в 80% за FOLFOX7, а степен 3 е налице съотв. в 2% и 1%.⁸

A	<ul style="list-style-type: none"> ▪ Анемия, индуцирана от химиотерапия, е показана за третиране с еритропоеза-стимулиращи агенти при пациенти без изразени симптоми на анемия и без желязен дефицит, когато цел на антитуморното лечение не е излекуване. ▪ Приложение на еритропоеза-стимулиращи агенти се препоръчва за контрол на умора при анемия, свързана с карцином и/или химиотерапия.
B	<ul style="list-style-type: none"> ▪ При анемия, индуцирана от химиотерапия, с функционален желязен дефицит средство на избор е комбинация с интравенозна заместителна терапия с желязни препарати и <i>darbepoetin</i>.
C	<ul style="list-style-type: none"> ▪ Анемия, индуцирана от химиотерапия, е показана за повтарящи се хемотрансфузии на еритроцитен концентрат, когато цел на антитуморното лечение е излекуване или са налице състояния, като абсолютен желязен дефицит, хемодинамична нестабилност, остър коронарен синдром и нарушение в кислородна сатурация.
	<ul style="list-style-type: none"> ▪ При всеки пациент с анемия, индуцирана от химиотерапия на колоректален и анален карцином, се провеждат лабораторни изследвания за обмяна на желязо и се обсъжда лечение с еритропоеза-стимулиращи агенти. ▪ При метастатична болест и анемия, индуцирана от химиотерапия, трябва да влиза в съображение приложение на еритропоеза-стимулиращи агенти с цел снижение на нужди от хемотрансфузии и подобряване на качеството на живот.

Литература

1. Schrijvers D, et al. Erythropoiesis-stimulating agents in the treatment of anaemia in cancer patients: ESMO Clinical Practice Guidelines for the management. *Ann Oncol* 2010; 21 (Suppl. 5): v244–v247.
2. Cancer- and chemotherapy-induced anemia. NCCN Clinical Practice Guidelines. V.2.2011. Available www. nccn.org.
3. Bohlius J, et al. Erythropoietin or Darbepoetin for patients with cancer. *Cochrane Database of Systematic Reviews* 2006; issue 3: CD003407.
4. Bastit L, et al. Randomized, multicenter, controlled trial comparing the efficacy and safety of darbepoetin alfa administered every 3 weeks with or without intravenous iron in patients with chemotherapy-induced anemia. *J Clin Oncol* 2008; 26: 1611-1618.
5. Freemantle N, et al. Impact of darbepoetin alfa on transfusion, hemoglobin response, and survival in cancer patients with chemotherapy-induced anemia: Results of a meta-analysis of randomized, placebo-controlled trials. *Blood* 2005; 106: 871a, abstract #3116.
6. Ludwig H, et al. Pooled analysis of individual patient-level data from all randomized, double-blind, placebo-controlled trials of darbepoetin alfa in the treatment of patients with chemotherapy-induced anemia. *J Clin Oncol* 2009; 27: 2838-2847.
7. Tournigand C, et al. FOLFIRI followed by FOLFOX6 or the reverse sequence in advanced colorectal cancer: a randomized GERCOR study. *J Clin Oncol* 2004; 22 (2): 229-237.
8. Tournigand C, et al. OPTIMOX1: A Randomized Study of FOLFOX4 or FOLFOX7 with Oxaliplatin in a stop-and-go fashion in advanced colorectal cancer – A GERCOR Study. *J Clin Oncol* 2001; 24: 394-400

ДА НЕ СЕ ПРОМЕНЯ И РАЗМНОЖАВА
АВТОРСКИ ПРАВА –

РАЗДЕЛ 7

КОМБИНИРАНИ ТЕРАПЕВТИЧНИ ПОДХОДИ



7. Комбинирани терапевтични подходи

7.1. Комбинирани терапевтични подходи при колоректален карцином

7.1.1. Предоперативно (индукционно) дребнофракционирано лъчехимиолечение при ректален карцином

Тятяна Хаджиева, Красимир Койнов

Седем рандомизирани изпитвания изследват влиянието на предоперативно (индукционно) лъчехимиолечение (ИЛХЛ) в сравнение със следоперативно лъчелечение (ЛЛ) или ЛХЛ върху няколко основни показателя: локорегионален контрол, сфинктер-съхраняваща хирургия (ССХ), патологична ремисия, далечни метастази, обща преживяемост, късна токсичност и индукция на втори тумор.¹⁻⁵ Съобщава се за оптимизиране на локорегионален туморен контрол чрез снижение на локални рецидиви до 8-10%, улесняване на R0 резекция или постигане на пълна патологична ремисия до 16-80%.^{6, 7} С проследяване на преживяемостта локалните рецидиви нарастват годишно с 1.5% (до 5 години) и 0.5% (след 5 години), след което ескалират до 17%.⁸ Само едно германско проучване показва възможност за ССХ при 39% от пациентите.¹ Все още няма достатъчно доказателства за ефекта на предоперативно ЛХЛ върху възможността за постигане на ССХ. При завършване на ЛХЛ и доказване на пълна патологична ремисия (виж *Раздел 2.3.2, Табл. 1, 2*), операцията може да се отложи или отмени. Матнитнорезонансна томография (МРТ) и позитронноемисионна томография (PET/CT) все още не дават сигурен отговор за отмяна на операцията (виж *Раздел 2.2.3, 2.2.4*).^{8, 4} Избягването на операция изисква в повечето случаи допълнително ендокавитарно свръхдозирани с ректален тубус или брахитерапия, достъпни за малко специализирани центрове (в България липсва подобна практика).¹⁰ Редукция на далечни метастази и удължаване на обща преживяемост не се постига в нито едно рандомизирано изпитване и не се доказва в мета-анализи.¹⁻⁵ Предполага се наличие на ранна субклинична дисеминация (20-30% при cT1-2 и 40-50% при cT3-T4), която увеличава риска за далечно метастазирание

с 40-50%.¹⁻⁵ Кумулативният риск за далечни метастази до пета година след ИЛХЛ е средно 33.7% (27.4-40%) и търпи недостоверно снижение, а след добавяне и на адювантна химиотерапия е средно 30.7%.³ Всички изпитвания потвърждават по-висока токсичност на ИЛХЛ в сравнение със самостоятелно предоперативно ЛЛ или хирургия (късна токсичност над степен 3 – 7-10%), което налага прецизна селекция на пациенти според пърформанс статус.^{1-5, 9, 10} Само едно датско проучване твърди, че ИЛХЛ повишава риска от поява на втори тумор в 9-13%, но данните са достоверни само за белодробен карцином, карцином на пикочен мехур и матка.^{8, 10} За спорния клиничен стадий II ИЛХЛ се счита за свръхлечение, но в някои случаи образните методи (едноректална ехография и МРТ) не регистрират лимфогенни метастази.^{9-11, 15}

Европейският консенсус от 2009 г. препоръчва дребнофракционирано предоперативно лъчелечение, съчетано с химиотерапия (ДФЛХЛ), в следните случаи: (1) cT4 със или без метастази в лимфни възли (N+) във всички локализации (горна, средна и долна трета на ректум); (2) cT3 с наличие на метастази в малък таз (N+), доказани с компютър-томография (КТ) или МРТ, при ниски и средни тумори; (3) за съхраняване на сфинктера и постигане на пълна ремисия, доказана с негативен хистологичен резултат (препоръчителен срок за хирургия – 6-8 седмици след завършване на ИЛХЛ).¹² Сборна информация в MEDLINE, Cochrane Central Register, MeSH и MetaRegister потвърждават, че ДФЛХЛ драматично намалява рецидивите и има важно място за увеличаване на шанса за ССХ.¹³ Ръководството на ESMO 2010 формулира индикации за ДФЛХЛ при локално авансирани или неоперабилни случаи (cT3 с риск за положителни циркумферентни резекционни линии и cT4a с прорастане към съседни органи) за постигане на R0 резектабилност.¹³ Препоръчват се дози 50.4 Gy, 1.8 Gy/фракция, съчетани с *5-fluorouracil*-базирани химиотерапия, последвани от операция (6-8 седмици по-късно). Този режим не повлиява общата преживяемост и ССХ, поради което се предлага замяна на *5-fluorouracil* (*5-FU*) с други медикаменти. В изпитване EORTC 22921 добавянето на адювантна химиотерапия не повишава ползата за локални рецидиви, ССХ и обща преживяемост; ефект демонстрират само пациенти със снижение на стадия

от cT3-4 до ypT0-2.^{3,14} Тези данни се подкрепят от голямо проучване с полза за обща преживяемост – 3-4%.¹⁵ Препоръчвана комбинация е *oxaliplatin* с *capecitabine*.¹⁶ Резултатите от рандомизирани фаза III проучвания върху замяна на 5-FU с *capecitabine* на германската MARGIT група¹⁷ и на NSABP R04¹⁸ с *oxaliplatin* и/или *capecitabine* в предоперативното ЛХЛ не показва значителни предимства пред стандартния метод. *Capecitabine* обаче има сходна ефективност с инфузионния 5-FU, но е значително по-удобен.^{17,18} Прилагането на *capecitabine* с *oxaliplatin* е по-токсична схема, без да има предимства. Сравнително прилагане на ДЛХЛ при карцином на средна и долна трета на ректум показва, че постигане на пълна патологична ремисия не води обезателно до висока обща преживяемост.¹⁹ Възможни маркери за селекция на болни са VEGF, KRAS, тимидилат-синтетаза, p27kip, p53, апоптоза, DCC, Ki-67 и др.

Техника за лъчелечение. Клиничният мишенен обем (КМО) зависи от локализацията на тумора в отделни части на ректум и се извършва по уточнени правила.¹⁹ Определя се от анализ на локалните рецидиви: 47% – в заден таз, 21% – в анастомози, 11% – в преден таз (при T4 тумори) и 11% – в перинеум. Прилагането на високо технологични методи чрез триизмерно планиране и конформално (щадящо здрави тъкани) ЛЛ дава възможност за намаляване на КМО (от 792 cm³ до 689 cm³) и редуциране на обема от тънки черва > 120 cm³ при дози над 40 Gy.²⁰ Дози над 50 Gy и

фракционирание водят до по-висока честота на пълни патологични ремисии, без удължаване на обща преживяемост. Допълнително свръхдозирание от 5.4 Gy е приемливо при изключване на тънки черва.²¹ При невъзможност за хирургия са необходими поне 54 Gy с подходяща конформална техника. Прочуван подход е изключване на малък таз и облъчване само в областта на тумор и мезоректум. Изпитване фаза I/II върху амбулаторна брахитерапия с висока мощност (26 Gy в 4 фракции) и операция след 4-8 седмици постига пълна патологична ремисия в 68% с лимфни микрометастази в 36%.²² Не са дефинирани селектиращи критерии за едро- или дребнофракционирано ЛЛ; едрофракциониран подход без едновременна химиотерапия преди ТМЕ не е достатъчно ефективен при риск за позитивни резекционни линии и тумори в нисък ректум.^{9,12,13} Той е подходящ метод за намаляване на локалните рецидиви, без да повлиява ОП след ТМЕ. Решаващо е намаляването на стадия стадий III: IIIA (T1-2N1), IIIB (T3-4N1) и IIIC (T_{всяка}N2). Без третиране с ЛЛ петгодишната преживяемост в стадий IIIA, B и C е съотв. 81%, 57% и 49%, а в сборен анализ на NCI е респ. 55%, 35% и 25%.²³⁻²⁴ Предоперативно ЛЛ или ЛХЛ са с доказана по-ниска токсичност от адювантното ЛХЛ, но само последното постига удължаване на общата преживяемост за разлика от предоперативните подходи (виж *Раздел 7.1.2.*).¹⁻⁹ Предполага се, че част от cT3 туморите нямат полза от предоперативно лечение.^{23,24}

A	<ul style="list-style-type: none"> ▪ Индукционно дребнофракционирано предоперативно лъчехимиолечение с 50.4 Gy (1.8 Gy/фракция) и 5-fluorouracil (болус, продължителна инфузия или перорално), последвано от операция (след 6-8 седмици), е стандартно лечение при следните индикации: (1) локално авансирал ректален карцином cT3, с риск за позитивни циркуферентни резекционни линии и позитивен нодален статус; (2) ректален карцином cT4b. ▪ Препоръчва се високо технологично лъчелечение за редукция на късна токсичност от комбинирано лечение.
D	<ul style="list-style-type: none"> ▪ При потенциално резектабилни случаи се препоръчва опит за радикална хирургия 6-10 седмици след предоперативно дребнофракционирано лъчехимиолечение.



- Предпочита се високотехнологично конформално триизмерно лъчелечение.

Литература

1. Sauer R, et al. German trial, last results AIO*ARO. Preoperative versus postoperative chemoradiotherapy for rectal cancer. *N Engl J Med* 2004; 351 (17): 1731-1740.
2. Gerard JP, et al. Preoperative radiotherapy with or without concurrent fluorouracil and leucovorin in T3-4 rectal cancers: results of FFCD 9203. *J Clin Oncol* 2006; 24: 4620-4625.
3. Bosset JF, et al. EORTC Radiotherapy Group Trial 22921. Chemotherapy with preoperative radiotherapy in rectal cancer. *N Engl J Med* 2006; 355: 1114-1123
4. Bujko K, et al. Does rectal cancer shrinkage induced by preoperative radio(chemo)therapy increase the likelihood of anterior resection? A systematic review of randomised trials. *Radiother Oncol* 2006; 80: 4-12.
5. Colorectal, CCG Adjuvant radiotherapy for rectal cancer: a systematic overview of 8507 patients from 22 randomised trials. *The Lancet* 2001; 358: 1291-1304.
6. Ooi, et al. Morbidities of adjuvant chemotherapy and radiotherapy for resectable rectal cancer An overview. *Diseases of the Colon & Rectum* 2006; 42 (3): 403-418.
7. Figueredo et al. The use of preoperative radiotherapy in the management of patients with clinically resectable rectal cancer: a practice guideline *BMC Med* 2003; 1: 1.
8. Peeters KC, et al. Dutch Colorectal Cancer Group The TME trial after a median follow-up of 6 years: increased local control but no survival benefit in irradiated patients with resectable rectal carcinoma. *Ann Surg* 2007; 246: 693-701.
9. Wong RKS, et al. A Cochrane review, The Cochrane Collaboration, The Cochrane Library 2008.
10. Dworak O, et al. Pathological features of rectal cancer after preoperative radiochemotherapy. *Int J Colorectal Dis* 1997; 12: 19-23.
11. Mandard AM, et al. Pathological assessment of tumour regression after preoperative chemoradiotherapy of esophageal carcinoma. Clinicopathological correlations. *Cancer* 1994; 73: 2680-2686.
12. Valentini V, et al. Multidisciplinary Rectal Cancer Management: 2nd European Rectal Cancer Consensus Conference (EURECAC2). *Radiother Oncol* 2009; 92: 148-163.
13. Rectal cancer: ESMO Clinical Practice Guidelines for diagnosis, treatment and follow-up. *Ann Oncol* 2010; 21: v82-v86
14. Collette L, et al. Patients with curative resection of cT3-4 rectal cancer after preoperative radiotherapy or radiochemotherapy: does anybody benefit from adjuvant fluorouracil-based chemotherapy? A trial of the European Organisation for Research and Treatment of Cancer Radiation Oncology Group. *J Clin Oncol* 2007; 25: 4379-4386.
15. Gray R, et al. Adjuvant chemotherapy versus observation in patients with colorectal cancer: a randomised study. *Lancet* 2007; 370: 2020-2029.
16. Schmol HJ, et al. Phase III trial of capecitabine plus oxaliplatin as adjuvant therapy for stage III colon cancer: a planned safety analysis in 1,864 patients. *J Clin Oncol* 2007; 25: 102-109.
17. Hofheinz, et al. German MARGIT study group *J Clin Oncol* 2011; 29: (Suppl; Abstr 3503).
18. Roh, et al. NSABP R05. *J Clin Oncol* 2011; 29: (Suppl; Abstr 3503).
19. Pucciarelli S, et al. Complete pathologic response following preoperative chemoradiation therapy for middle to lower rectal cancer is not a prognostic factor for a better outcome. *Dis Colon Rectum* 2004; 47: 1798-1807.
20. Roels S, et al. Definition and delineation of the clinical target volume for rectal cancer. *Int J Radiat Oncol Biol Phys* 2006; 65: 1129-1142.
21. Tait DM, et al. Acute toxicity in pelvic radiotherapy; a randomised trial of conformal versus conventional treatment. *Radiother Oncol* 1997; 42: 121-136.
22. Vuong T, et al. Conformal preoperative endorectal brachytherapy treatment for locally advanced rectal cancer: early results of a phase I/II study. *Dis Colon Rectum*. 2002; 45 (11): 1486-1493.
23. Gunderson LL, et al. Impact of T and N stage and treatment on survival and relapse in adjuvant rectal cancer: a pooled analysis. *J Clin Oncol*. 2004; 22 (10): 1785-1796.
24. Kachnic LA, et al. Rectal cancer at the crossroads: the dilemma of clinically staged T3, N0, M0 disease. *J Clin Oncol*. 2008; 26 (3): 350-351.

7.1.2. Адювантно (следоперативно) лъчехимиолечение при ректален карцином

Татяна Хаджиева, Красимир Койнов

Основно предимство на метода е по-добра селекция на пациенти след патологично стадиране, а негови недостатъци са по-висока токсичност върху тънки черва, следоперативно възникване на потенциално по-резистентни хипоксични клетки и използването на по-големи лъчеви снопове за включване на оперативния цикатрикс.¹

Избор на пациенти за адювантно лъчехимиолечение (аЛХЛ). Болни с рТ1 тумори и трансанална локална инцизия нямат индикации за адювантно лечение. При рТ2 тумори е налице 20% риск от лимфогенно метастазирание и се налага адювантно лечение – лъчелечение (ЛЛ), химиотерапия (ХТ) или по-радикална операция. Случаи с R1 резекции се нуждаят от разширяване на оперативната интервенция и адювантно лечение в зависимост от стадия. При рТ2 е доказано, че приложение на 54 Gy в 30 фракции, съчетани с 5-fluorouracil (5-FU) (500 mg/m² ден 1-2 и 29-31), постигат шестгодишна обща преживяемост до 85%.² Сравняване на следоперативни ЛЛ, ХТ и аЛХЛ съобщава за петгодишната обща преживяемост съотв. 46%, 56% и 36%, и снижение на локални рецидиви от 21% на 7%.³ В друго сравнително проучване локалните рецидиви се редуцират след ЛЛ и аЛХЛ съотв. до 25% и 13.5%, процентът на далечни метастази – до 46% и 29%.⁴ Най-

голямо снижение на смъртност след аЛХЛ се регистрира при пациенти с предна резекция (52%), сравнени с тотална мезоректална ексцизия (10%)⁴. Според NCI стандартно поведение при рТ3 и/или рN1-2 са шест цикъла ХТ, съчетани с ЛЛ по време на 3-ти и 4-ти цикъл.⁵ По отношение на обща преживяемост и поносимост проучване на Intergroup показва предимство на продължителна инфузия на 5-FU в сравнение с болусно аплициране.⁴⁻⁶ С добавяне на *leucovorin* и *levamisole* не се отчита разлика в ефективността. NSABP R-01 сравнява само след самостоятелна хирургия следоперативно ЛЛ и следоперативна ХТ.⁶ Добавянето на ЛЛ след операция на високо рискови болни подобрява локалния туморен контрол, а съчетаването ѝ с ХТ удължава общата преживяемост. Последното е валидно само за отделни подгрупи – млади пациенти и лекувани с тотална мезоректална ексцизия.⁷ Проблемът за локален туморен контрол с ЛЛ изисква нови техники, включване на множество полета чрез конформално трииизмерно планиране, коремно положение на облъчване (със специална маса), защита на пикочен мехур и черва.¹⁰⁻¹¹ Анализ върху шест метода на лечение показва, че съчетаното аЛХЛ достоверно удължава осемгодишната преживяемост в сравнение със самостоятелна хирургия или операция плюс ЛЛ, независимо от вида на ХТ.⁹ Засега липсват доказателства, подкрепящи избор на режим FOLFOX за аЛХЛ на РК; в ход са изпитвания на таргетна терапия с *bevacisumab*. В анализ на Cochrane върху аЛХЛ се визира късна ректална и сексуална токсичност.¹²

A	<ul style="list-style-type: none"> ▪ Адювантно лъчехимиолечение (50 Gy, 1.8-2.0Gy/фракция, едновременно с 5-fluorouracil-базирана химиотерапия) не се препоръчва рутинно при ректален карцином.
B	<ul style="list-style-type: none"> ▪ Адювантно лъчехимиолечение се препоръчва при всички пациенти с ректален карцином рТ3-4 или рN+, непровеждали предоперативно лъчехимиолечение. ▪ Не се препоръчва рутинно прилагане на адювантно лъчехимиолечение при всеки ректален карцином рТ3N0, освен ако хистологично са изследвани по-малко от 12 лимфни възли. ▪ Адювантна химиотерапия след адювантно лъчехимиолечение е индицирана при пациенти в стадий III и/или с висок риск за рецидив.

D

- Липсват индикации за следоперативно лъчехимиолечение при ректален карцином pT1 и трансанална локална ексцизия.
- Адювантно лъчехимиолечение се препоръчва при ректален карцином pT2-3 след трансанална локална ексцизия и отказ от радикална операция.



- При наличие на прогностични фактори за локален рецидив (позитивни резекционни линии, мезоректални лимфогенни метастази, екстрамурална инвазия) се препоръчва адювантно лъчехимиолечение при пациенти, които не са го получили предоперативно.
- Предпочитат се високотехнологични методи за лечение.


Литература

1. Glimelius B, et al. Rectal cancer: ESMO Clinical recommendations for diagnosis, treatment and follow-up. *Ann Oncol* 2010; 21 (Suppl. 5): v82-86.
2. Benson R, et al. Local excision and postoperative radiotherapy for distal rectal cancer. *Int J Radiat Oncol Biol Phys* 2001; 50 (5): 1309-11306.
3. Gastrointestinal Tumor Study Group. Prolongation of the disease-free interval in surgically treated rectal carcinoma. *N Engl J Med* 1985; 312: 1465-1472.
4. Krook JE, et al. Effective surgical adjuvant therapy for high-risk rectal carcinoma. *N Engl J Med* 1991; 324 (11): 709-715.
5. NIH consensus conference. Adjuvant therapy for patients with colon and rectal cancer. *JAMA* 1990; 264: 1444-1450.
6. J O'Connell MJ, et al. Improving adjuvant therapy for rectal cancer by combining protracted-infusion fluorouracil with radiation therapy after curative surgery. *N Engl J Med* 1994; 331 (8): 502-507.
7. Smalley SR, et al. Phase III trial of fluorouracil-based chemotherapy regimens plus radiotherapy in postoperative adjuvant rectal cancer: GI INT 0144. *J Clin Oncol* 2006; 24: 3542-3547.
8. Fisher B, et al. Postoperative adjuvant chemotherapy or radiation therapy for rectal cancer: results from NSABP protocol R-01. *J Natl Cancer Inst* 1988; 80: 21-29.
9. Wormark N, et al. Randomized trial of postoperative adjuvant chemotherapy with or without radiotherapy for carcinoma of the rectum: National Surgical Adjuvant Breast and Bowel Project Protocol R-02. *J Natl Cancer Inst* 2000; 92: 388-396.
10. Koelbl O, et al. Influence of patient positioning on dose-volume histogram and normal tissue complication probability for small bowel and bladder in patients receiving pelvic irradiation: a prospective study using a 3D planning system and a radiobiological model. *Int J Radiat Oncol Biol Phys* 1999; 45 (5): 1193-1198.
11. Gunderson LL, et al. Treatment planning for colorectal cancer: radiation and surgical techniques and value of small-bowel films. *Int J Radiat Oncol Biol Phys* 1985; 11 (7): 1379-1393.
12. Gunderson LL, et al. Impact of T and N stage and treatment on survival and relapse in adjuvant rectal cancer: a pooled analysis. *J Clin Oncol* 2004; 22 (10): 1785-1796.
13. Wong RK, et al. Pre-operative radiotherapy and curative surgery for the management of localized rectal carcinoma. *Cochrane Database Syst Rev* 2007; 2: CD002102.

7.1.3. Поведение при първично нерезектабилни чернодробни метастази от колоректален карцином
Александър Юлианов, Крум Кацаров

Резекционната хирургия на чернодробни метастази (ЧМ) при колоректален карцином (КРК) постига петгодишна преживяемост в 45-67%.¹ Засега липсва друг лечебен метод, който се доближава до тези резултати, липсват и проспективни рандомизирани проучвания, сравняващи директно резекционната хирургия с други методи. Американската хепато-панкреато-билиарна асоциация (АНРВА) дефинира три условия за резектабилност на ЧМ: (1) всички тумори (чернодробни и екстрахепатални) могат да бъдат отстранени; (2) запазват се поне два чернодробни сегмента с адекватно кръвоснабдяване, венозен и жлъчен оток; (3) обеят на остатъчен паренхим е достатъчен (> 20% при нормален паренхим), за да поеме чернодробната функция.^{2, 3} Това консенсусно експертно становище отхвърля необходимостта за чиста резекционна линия от 1 cm и липса на екстрахепатална болест, като условия за потенциално лечебна чернодробна резекция. Европейска група за лечение на колоректални метастази (ECMTG) определи шест подгрупи за стадиране на КРК и ЧМ: (1) стадий IVA – лесно резектабилни, (2) стадий IVB – резектабилни, (3) стадий IVC – потенциално резектабилни след редуциране на размерите им с медикаментозно лечение, (4) стадий IVD – с малка вероятност да станат резектабилни след медикаментозно лечение, (5) стадий VA – наличие на резектабилно екстрахепатално разпространение, (6) стадий VB – наличие на нерезектабилно екстрахепатално разпространение.⁴ Основна цел при първично нерезектабилни ЧМ (стадии IVC, IVD и VA по ECMTG) е достигане на резектабилен статус чрез редуция на обема на туморната маса и/или увеличаване на обема на незасегнат чернодробен паренхим.⁵ Най-ефективни и прагматични подходи, прилагани самостоятелно или в комбинация, са: (1) прилагане на химиотерапия за редуция на обема на туморната маса до постигане на резектабилно състояние; (2) планиране на двуетапна чернодробна резекция с междинен интервал, позволяващ адекватна регенерация на черния дроб; (3) емболизация/лигиране на клонове на *v. portae* на засегнати чернодробни сегменти с цел хипертрофия на незасегнатите сегменти до степен, позволяваща резекция; (4) прилагане на локални методи за деструкция (радиотермоаблация, микровълнова коагулация,

лазерна фотокоагулация, криоаблация, фокусиран ултразвук, електролитна аблация и др.). Най-добре проучена е радиотермоаблация (РТА). Според проспективни проучвания преживяемостта след чернодробна резекция на първично нерезектабилни ЧМ (при частичен/пълнен отговор на медикаментозно лечение) е сходна с тази при първично резектабилни ЧМ.⁶⁻⁸ Двуетапни резекции постигат петгодишна преживяемост до 42%, сравнима с едноактно извършени интервенции.^{9, 10} Обичайна тактика е постигане на участък без метастази на първи оперативен етап в комбинация с емболизация/лигиране на портални клонове, кръвоснабдяващи планираните за втори етап чернодробни сегменти.¹¹ Резекция се комбинира с РТА (или друг метод за аблация), ако в планирания чернодробен остатък е невъзможен самостоятелен локален контрол. Около 25% от пациентите не достигат до втори етап поради прогресия.¹⁰ Проблем е забавена или неефективна хепатоцитна регенерация, свързана с провеждана химиотерапия между двете хирургични интервенции.¹² Данни от сравнителни проучвания върху резекция или РТА (перкутанна, лапароскопска и оперативна) демонстрират достоверно по-добра преживяемост при резецирани пациенти, дори за солитарни метастази < 3 cm (петгодишна преживяемост без болест – 50% срещу 0% и обща петгодишна преживяемост – 71% срещу 27%.^{13,14} Мета-анализ на 95 публикации за РТА идентифицира прогностични фактори за нисък риск от локален рецидив (еднофакторен анализ): размер на тумор < 3 cm, разстояние > 1 cm от големи кръвоносни съдове или Глисонова капсула, оперативна РТА (с лапаротомия или лапароскопска), РТА с ≥ 1 cm осигурителна зона, РТА с прилагане на Pringle-манювър, РТА под обща анестезия и личен опит на оператора > 20 третирани тумори.¹⁵ От друга страна, мултифакторен анализ идентифицира два независими прогностични фактори за нисък риск от рецидив: размер на тумор < 3 cm и оперативно изпълнение на РТА. Данните за достоверно по-лош контрол при неоперативна РТА са основание засега тя да не се препоръчва като алтернатива на оперативна РТА (при рипса на контраиндикации за лапаротомия или лапароскопия). Все пак, комбиниране на резекция с аблация достоверно увеличава локалния контрол на болестта, реализирайки три- и петгодишна преживяемост, непостижима с медикаментозно лечение.¹⁶ Липсват рандомизирани проучвания, директно сравняващи ефективността на РТА с резекционни методи.¹⁷

B	<ul style="list-style-type: none"> ▪ Основна цел при първично нерезектабилни колоректални чернодробни метастази е постигане на локален контрол с резекционни и/или аблативни методи. ▪ Радиотермоаблация не се препоръчва като алтернатива на чернодробна резекция. ▪ Оперативното изпълнение на радиотермоаблация се препоръчва пред перкутанното.
C	<ul style="list-style-type: none"> ▪ При първично нерезектабилни колоректални чернодробни метастази може да се обсъжда двуетапна чернодробна резекция и резекция след медикаментозно лечение с частичен/пълен отговор. ▪ Комбинирана интервенция (резекция плюс радиотермоаблация) се предпочита пред самостоятелно медикаментозно лечение.
D	<ul style="list-style-type: none"> ▪ Прилагане на консенсусните критерии за резектабилност (АНРВА'2006) увеличава кандидатите за потенциално радикално лечение и подобрява преживяемостта.
	<ul style="list-style-type: none"> ▪ При пациенти с първично нерезектабилни чернодробни метастази лечебната стратегия трябва да се изготвя съвместно от химиотерапевт и профилиран чернодробен хирург. ▪ Преоценка на резектабилността на чернодробни метастази, първично оценени като нерезектабилни, трябва да се извършва от профилиран чернодробен хирург в център с добри резултати и технически възможности за мултимодално хирургично лечение на чернодробни тумори.

Литература

1. Shimada H, et al. Treatment of colorectal liver metastases: a review. *Langenbecks Arch Surg* 2009; 394: 973–983.
2. Vauthey JN, et al. AHPBA/SSO/SSAT Consensus conference on hepatic colorectal metastases: rationale and overview of the conference. *Ann Surg Oncol* 2006; 13: 1259–1260.
3. Charnsangavej C, et al. Selection of patients for resection of hepatic colorectal metastases: expert consensus statement. *Ann Surg Oncol* 2006; 13: 1261–1268.
4. Van Cutsem E, et al. Towards a pan-European consensus on the treatment of patients with colorectal liver metastases. *Eur J Cancer* 2006; 42: 2212–2221.
5. Van Cutsem E, et al. Advanced colorectal cancer: ESMO Clinical Practice Guidelines for treatment. *Ann Oncol* 2010; 21 (Suppl. 5): v93–v97.
6. Alberts SR, et al. Oxaliplatin, fluorouracil and leucovorin for patients with unresectable liver only metastases from colorectal cancer: a North Central Cancer Treatment Group Phase II Study. *J Clin Oncol* 2005; 23: 9243–9249.
7. Benoit S, et al. Treatment strategy for patients with colorectal cancer and synchronous irresectable liver metastases. *Br J Surg* 2005; 92: 1155–1160.
8. Poston G, et al. OncoSurge: a strategy for improving resectability with curative intent in metastatic colorectal cancer. *J Clin Oncol* 2005; 23: 7125–7134.
9. Wicherts DA, et al. Long-term results of two-stage hepatectomy for irresectable colorectal cancer liver metastases. *Ann Surg* 2008; 248: 994–1005.
10. Tsai S, et al. Two-stage strategy for patients with extensive bilateral colorectal liver metastases. *HPB* 2010; 12: 262–269.

11. Pamecha V, et al. Prospective evaluation of two-stage hepatectomy combined with selective portal vein embolization and systemic chemotherapy for patients with unresectable bilobar colorectal liver metastases. *Dig Surg* 2008; 25: 387–393.
12. Narita M, et al. Sinusoidal obstruction syndrome compromises liver regeneration in patients undergoing two-stage hepatectomy with portal vein embolization. *Surg Today* 2011; 41: 7-17.
13. Berber E, et al. Resection versus laparoscopic radiofrequency thermal ablation of solitary colorectal liver metastasis. *J Gastrointest Surg* 2008; 12: 1967-1972.
14. Aloia TA, et al. Solitary colorectal liver metastasis: resection determines outcome. *Arch Surg* 2006; 141: 460–466.
15. Mulier S, et al. Local recurrence after hepatic radiofrequency coagulation: multivariate meta-analysis and review of contributing factors. *Ann Surg* 2005; 242: 158-171.
16. Siperstein A, et al. Survival after radiofrequency ablation of colorectal liver metastases: 10-year experience. *Ann Surg* 2007; 246: 559-565.
17. Wong S, et al. ASCO 2009 clinical evidence review on RFA of hepatic metastases from colorectal cancer. *J Clin Oncol* 2009; 28: 493-508.

АВТОРСКИ ПРАВА
ДА НЕ СЕ ПРОМЕНЯ И РАЗМНОЖАВАТ

7.2. Химиолъчелечение при анален карцином

Иглика Михайлова, Марчела Колева

Понастоящем съчетаното лъчехимиолечение (ЛХЛ) е алтернатива на хирургично лечение и се препоръчва като метод на избор при анален карцином (АК) в стадий Т2-4N0-1M0.^{1, 2} Локална хирургична ексцизия е стандарт при малки тумори на анален ръб в стадий Т1N0M0, за които се счита, че имат биологично поведение като кожни карциноми.³

Самостоятелно лъчелечение и лъчехимиолечение. Самостоятелно радикално лъчелечение (ЛЛ) се прилага при противопоказаня за лекарствено лечение с 5-fluorouracil (5-FU), mitomycin C (MMC) и cisplatin, или отказ на пациента. Във всички случаи се предпочита комбинирано химиолъчелечение (ХЛЛ). Препоръките се базират на шест фаза III рандомизирани изпитвания.⁴⁻¹⁰ Постигнат е отличен локален контрол чрез перкутанно ЛЛ и химиотерапия (ХТ) с MMC и 5-FU.¹¹ Резултатите от фаза II изпитване показват ефективност при относително ниска доза ЛЛ (30-45 Gy, комбиниран с 5-FU и MMC).¹² Наблюдава се пълна туморна регресия след съчетано ЛЛ и 5-FU-базирана ХТ, включваща и MMC или porifomycin, без последваща перманентна колостома.¹³⁻¹⁵ Рандомизирано фаза III изпитване на EORTC при стадий Т2-Т3N0-1, сравняващо ЛХЛ (5-FU плюс MMC) със самостоятелно ЛЛ, показват по-добър локален контрол и по-дълъг интервал без операция от ЛХЛ.⁵ Проучване на UCCCR потвърждава, че ЛХЛ с 5-FU и MMC е по-ефективно и с достоверно по-добър локален контрол в сравнение със самостоятелното ЛЛ, но без сигнификантна разлика в обща преживяемост.¹⁶ Според фаза III изпитване на Intergroup, пациенти, лекувани с ЛХЛ (5-FU плюс MMC), имат достоверно по-ниска честота на колостомии (9% срещу 22%) и по-висока преживяемост без рецидив (73% срещу 51%) в сравнение с ЛХЛ, включващо само 5-FU.¹⁷ Европейски клинични проучвания предлагат шестседмична пауза след ЛХЛ с доза 45 Gy преди последващо свръхдозироване с 15 Gy. Екипи на EORTC използват продължителна венозна инфузия с 5-FU и редуцирана пауза за свръхдозироване (две седмици).¹⁸ Изпитване фаза III на RTOG сравнява самостоятелно приложение на 5-FU с комбинация от 5-FU и MMC, съчетани с ЛЛ (средна доза 48 Gy) без планирана пауза, и потвърждава превъзходството на

комбинираната ХТ.¹⁹ Английско фаза II изпитване предлага тройна цитостатична комбинация (MMC, 5-FU и cisplatin), но регистрира неприемлива токсичност.²⁰ Не е доказано дали дози над 50 Gy подобряват лечебните резултати. Неоадювантна ХТ не подобрява локалния контрол и далечното метастазироване, поради което не се прилага извън клинични проучвания.²¹ Използване на по-дълга схема (50 Gy в 28 фракции) не показва разлика в обща преживяемост и преживяемост без рецидив, когато MMC се замени с cisplatin.²²

Обеми и дози за лъчелечение. Провежда се до обща огнищна доза (ООД) – 45 Gy, 23-25 фракции, с използване на предно-задно и задно-предно поле или чрез многополева техника. Обемът обхваща първичния тумор и регионалните лимфни възли – анус, перинеум, лимфни възли в малък таз и ингвинални лимфни възли. Краниално достига до L5-S1, а каудално включва анус, с осигурителна зона 2.5 cm каудално от тумора. Латералната граница включва латерални ингвинални лимфни възли. Честотата на ангажирането им корелира с размера на първичния тумор. Според ръководство на NCCN, дори и без данни за ангажиране, ингвинални лимфни задължително се облъчват при: Т3-4 тумори, локализация в аналния канал, тумори под 1 cm от анален ръб и ангажиране на тазови лимфни възли (по критерии от компютър-томография и магнитнорезонансна томография).³ За определяне на дозата за ингвинални лимфни възли се препоръчва позитронноемисийна томография (ПЕТ), но специфичността на метода не е доказана. При негативни ПЕТ-данни за ангажиране се препоръчват 36 Gy.²³ При тумори сТ3-Т4N1-2 и наличие на персистенция след 45 Gy се прилага свръхдозироване с 9-14 Gy, 1.8-2 Gy/фракция, до ООД – 54-59 Gy в 30-32 фракции. Клиничният мишенен обем включва първичен тумор и лимфни възли с осигурителна зона 2-2.5 cm; реализира се с многополева техника или с едно директно поле за анус и перинеум. В пилотно мултицентрово изпитване интензитет-модулирано ЛЛ (IMRT) снижава честотата на кожна токсичност степен 3 и 4 (38% срещу 0%) и демонстрира добър локален контрол (43% срещу 5%) в сравнение с 3-D конформално ЛЛ.²⁴

Следоперативно химиолъчелечение. Прилага се след хирургична ексцизия на АК или след неадекватна операция (близки или позитивни резекционни линии и невъзможна реексцизия). При противопоказаня за ХТ се провежда самостоятелно перкутанно ЛЛ.

A

- За първично лечение на анален карцином стадий I-III се препоръчва съчетано лъчехимиолечение с *5-fluorouracil* и *mitomycin C*.
- Препоръчвани дози са 45-50 Gy за първата фаза, а след планирана пауза – още 15-20 Gy.



- Лъчехимиолечение на анален карцином в стадий I-III трябва да се прилага в центрове с възможности за конформално лъчелечение.

Литература

1. Ryan DP, et al. Carcinoma of the anal canal. *N Engl J Med* 2000; 342: 792-800.
2. Glynne-Jones R, et al. Anal cancer: ESMO Clinical Practice Guidelines for diagnosis, treatment and follow-up. *Ann Oncol* 2010; 21 (Suppl. 5): v 87-92.
3. NCCN Practice Guidelines in Oncology v1.2010 Anal Carcinoma.
4. Bosset JF, et al. Shortened irradiation scheme, continuous infusion of fluorouracil in locally advanced anal carcinomas: results of a phase II study of the European Organization for Research and Treatment of Cancer. *Eur J Cancer* 2003; 39: 45-51.
5. Bartelink H, et al. Concomitant radiotherapy and chemotherapy is superior to radiotherapy alone in the treatment of locally advanced anal cancer: results of a phase III randomized trial of the European Organization for Research and Treatment of Cancer Radiotherapy and Gastrointestinal Cooperative Groups. *J Clin Oncol* 1997; 15: 2040-2049.
6. James RD, et al. Chemoradiation and maintenance chemotherapy for patients with anal carcinoma: A phase II trial of the UK Co-ordinating Committee for Cancer Research (UKCCCR) Anal Cancer Working Party. *J Clin Oncol* 2000; Proceedings of ASCO 268a.
7. John M, Pajak T, Flam M et al. Dose escalation in chemoradiation for anal cancer: preliminary results of RTOG 92-08. *Cancer J Sci Am* 1996; 2: 205-210.
8. Konski A, et al. Evaluation of planned treatment breaks during radiation therapy for anal cancer: update of RTOG 92-08. *Int J Radiat Oncol Biol Phys* 2008; 72: 114-118.
9. Conroy T, et al. Treatment intensification by induction chemotherapy (ICT) and radiation dose escalation in locally advanced squamous cell anal canal carcinoma (LAAC): definitive analysis of the intergroup ACCORD- 03 trial. *J Clin Oncol* 2009; 27 (15s): (Part I of II): 176s (Abstr 4033).
10. James R, et al. ACT. II: the second UK phase III anal cancer trial. *Clin Oncol* 2005; 17: 364-366.
11. Nigro ND, et al. Combined radiotherapy and chemotherapy for squamous cell carcinoma of the anal canal. *Cancer* 1983; 51: 1826-1829.
12. Cummings BJ, et al. Epidermoid anal cancer: treatment by radiation alone or by radiation and 5-fluorouracil with and without mitomycin C. *Int J Radiat Oncol Biol Phys* 1991; 21: 1115-1125.
13. Flam M, et al. Role of mitomycin in combination with fluorouracil and radiotherapy, and of salvage chemoradiation in the definitive nonsurgical treatment of epidermoid carcinoma of the anal canal: results of a phase III randomized intergroup study. *J Clin Oncol* 1996; 14: 2527-2539.
14. Nigro ND, et al. Combined therapy for cancer of the anal canal: preliminary report. *Dis Colon Rectum* 1974; 17: 354-356.
15. Cummings BJ, et al. Epidermoid anal cancer: treatment by radiation and 5FU with and without mitomycin C. *Int J Radiat Oncol Biol Phys* 1991; 21: 1115-1125.
16. Papillon J, Chassard JL. Respective roles of radiotherapy and surgery in the management of epidermoid carcinoma of the anal margin. Series of 57 patients. *Dis Colon Rectum* 1992; 35: 422-429.
17. Epidermoid anal cancer: results from UKCCCR randomized trial of radiotherapy alone versus radiotherapy, 5FU, and mitomycin. UKCCCR Anal Cancer Trial Working Party. UK.
18. Flam M, et al. Role of Mitomycin in combination with 5FU and radiotherapy and salvage chemoradiation in the definitive nonsurgical treatment of epidermoid carcinoma of the anal canal: results of phase III randomized intergroup study. *J Clin Oncol* 1996; 14: 2527-2539.
19. Matzinger O, et al. For the EORTC Radiation Oncology and Gastrointestinal Tract Cancer Groups. Mitomycin C with continuous fluorouracil or with cisplatin in combination with radiotherapy for locally advanced anal cancer (European Organisation for Research and Treatment of Cancer phase II study 22011-40014). *Eur J Cancer* 2009; 28.

20. Ajani JA, et al. Fluorouracil, mitomycin and radiotherapy vs fluorouracil, cisplatin and radiotherapy for carcinoma of the anal canal: a randomized controlled trial. *JAMA* 2008; 199: 1914-1921.
21. UKCCCR Anal Cancer Working Party. Epidermoid Anal Cancer: Results from the UKCCCR randomised trial of radiotherapy alone versus radiotherapy, 5-fluorouracil and mitomycin C. *Lancet* 1996; 348: 1049-1054.
22. Conroy T, et al. Treatment intensification by induction chemotherapy (ICT) and radiation dose escalation in locally advanced squamous cell anal canal carcinoma (LAAC): definitive analysis of the intergroup ACCORD- 03 trial. *J Clin Oncol* 2009; 27 (15s): (Part I of II): 176s (Abstr 4033).
23. James R, et al. ACT. II: the second UK phase III anal cancer trial. *Clin Oncol* 2005; 17: 364-366.
24. Mai SK, et al. Can the radiation dose to CT-enlarged but FDG-PET-negative inguinal lymph nodes in anal cancer be reduced? *Strahlenther Onkol* 2009; 185: 254-259.
25. Salama JK, et al. Concurrent chemotherapy and intensitymodulated radiation therapy for anal canal cancer patients: a multicenter experience. *J Clin Oncol* 2007; 25: 4581-4586.

АВТОРСКИ ПРАВА
ДА НЕ СЕ ПРОМЕНЯ И РАЗМНОЖАВАТ

АВТОРСКИ ПРАВА –
ДА НЕ СЕ ПРОМЕНЯ И РАЗМНОЖАВА

РАЗДЕЛ 8

НАЙ-ДОБРИ ПОДДЪРЖАЩИ ГРИЖИ



8. Най-добри поддържащи грижи

8.1. Контрол на симптоми

Жасмина Михайлова

Симптоми на безапетитие, загуба на тегло, болка, умора и дистрес се срещат при пациенти с колоректален карцином (КРК), провеждащи активно противотуморно лечение, и при инкурабилни болни, третирани с палиативни грижи. Най-валидиран подход за оценка на тези симптоми са симптоматични скали за оценка на здравнообусловеното качество на живот (КнЖ). Тези измервания и интерпретации носят информативна за по-ефективно лечение и имат прогностично значение.¹


² Обзор на 104 проучвания върху здравнообусловено КнЖ по време на активно протувотуморно лечение показва прогностична стойност на КнЖ или на негови параметри по отношение на преживяемостта.² При болни с КРК прогностични за преживяемостта са функционалната скала от въпросника на EORTC (QLQ-C30) и скалата за здраве и физическо функциониране на QoL Index.² Най-добър предиктивен модел за преживяемост на болни с чернодробни метастази от КРК са степените на симптоми (диария, проблем с хранене, тревожност, възможност за активна работа и сън).³ Резултати от четири проучвания при локално авансирал и метастатичен КРК показват достоверни корелации на едногодишна преживяемост с ниски и високи стойности от скалата за глобално КнЖ – съответно 38,3% и 72,5%.⁴ Всяко снижение с 10 точки в скалата за социално функциониране QLQ-C30 (независим прогностичен фактор за преживяемост) корелира с увеличаване на риска от ранна смърт с 6%.⁵ Здравнообусловеното КнЖ е параметър за ефективност на медикаментозно лечение и източник на информация за по-адекватни клинични, терапевтични и регулаторни решения.⁷

Безапетитие и загуба на тегло. Срещат се при провеждане на системна химиотерапия и като част от горнодиспептичен синдром. Отзвучаването им е резултат на симптоматично третиране. При авансирал КРК на палиативни грижи тези симптоми са по-трайни и тежки, и могат да доведат до анорексия-кахексия синдром. В рандомизирано сравнително изпитване върху авансирални солидни тумори с анорексия-кахексия синдром, третирани тридесет дни с две дози *megestrol acetate* (160 mg и 320 mg дневно), се наблюдава повишение на апетита съответно в 55% и 68% и повишаване на телесното тегло – съответно в 25% и 45%; при липса на отговор се препоръчва покачване на дозата до 480 mg дневно.⁸

Карциномна болка. Среща се при 80% от метастазирани солидни тумори. Причинява се от локална инвазия и/или костно метастазирание.¹⁶ Активно противотуморно лечение (хирургично, лъче- и химиотерапия) е причина за симптома при 20% от пациентите. Оценката на болковия синдром като субективно усещане се осъществява с числови и визуални скали (NRS и VAS).¹⁶ При ретроспективен анализ на болни с карцином, инвазиращ пикочен мехур, коремна стена, тънки черва, матка, вагина, стомах, жлъчни пътища, слезка, дуоденум, панкреас и бъбреци, силната болка се описва като единствен симптом в 89%.¹⁷ Костно метастазирание при КРК е рядко, обикновено е съчетано с чернодробни и белодробни метастази (в 5,5%), и корелира с много лоша прогноза.¹⁸ Лечението на хронична карциномна болка следва общоприети правила (тристъпален подход на Световна здравна организация, WHO): слаба болка подлежи на контрол с *paracetamol* и нестероидни противовъзпалителни средства (НСПВС), умерена болка – на третиране със слаби опиати и силна болка – на контрол със силни опиатни аналгетици. При невропатична болка, резистентна към опиати, се добавят коаналгетици.^{16,19}

Карциномна умора. Обикновено е свързана с наличие на болка, анемия, емоционален дистрес, проблеми със съня, нарушения на хранене, намалено физическо функциониране, коморбидност и др.²⁰ При метастатичен КРК, третиран с химиотерапия, честотата на умора като самостоятелен симптом е 10%.²¹ При операбилни болни със солидни тумори, завършили комплексно лечение, умората персистира години след това в 20-30%.²⁰ При авансирал карцином на палиативни грижи симптомът се среща в над 50% и е комбиниран с анорексия-кахексия синдром, проблеми с хранене и сън.²⁰ Медикаментозно третиране с психостимуланти не води до подобри резултати, много по-ползени са психологични интервенции. Когато е част от симптомкомплекс, умората успешно се повлиява след третиране на анемия, малнурития, гадене и повръщане, проблеми със съня и др.²⁰

Карциномен дистрес. Дефинира се като прояви на психосоциални, психиатрични или емоционални дисфункции, резултат на наличие, разпространение, лечение или невъзможност за лечение на злокачествена болест. Оценката му се осъществява със специфични скали и най-добре се реализира от специалисти психолози, психиатри и социални работници. В зависимост от степените си на проява, повлиява се благоприятно от психотерапевтична и медикаментозна терапия.²²

A	<ul style="list-style-type: none"> ▪ При анорексия-кахексия синдром се препоръчва приложение на <i>megestrol acetate</i> (160 mg дневно) за контрол на апетит и телесно тегло. ▪ За контрол на болка се препоръчва приложението на обезболяващи медикаменти според приетия от СЗО метод, индивидуализиран съобразно вид и локализация.
C	<ul style="list-style-type: none"> ▪ Контролът на карциномна умора и дистрес се базира на оценка (самостоятелни симптоми или част от симптомокомплекс), последвана от психотерапевтично и медикаментозно лечение.
	<ul style="list-style-type: none"> ▪ Адекватният терапевтичен подход при всеки болен с метастатичен колоректален карцином зависи от правилна оценка на качеството на живот чрез измерване на симптоми със специфични (симптом-ориентирани) или общи скали. ▪ Индивидуалните решения за терапевтично поведение и контрол на карциномни симптоми трябва да се вземат чрез мултидисциплинарно обсъждане.

Литература

1. Coons SJ. Health-related quality of life: let's measure and report it appropriately. *Clinical Therapeutics* 2007; 29: 2746-2747.
2. Montazeri A. Quality of life data as prognostic indicators of survival in cancer patients: an overview of the literature from 1982 to 2008. *Health and Quality of Life Outcomes* 2009; 7: 102-118.
3. Earlam S, et al. Relation between tumor size, quality of life, and survival in patients with colorectal liver metastases. *J Clin Oncol* 1996; 14: 171-175.
4. Maisey NR, et al. Baseline quality of life predicts survival in patients with advanced colorectal cancer. *Eur J Cancer* 2002; 38: 1351-1357.
5. Efficace F, et al. Chronotherapy Group of the European Organisation for Research and Treatment of Cancer: Validation of patient's self-reported social functioning as an independent prognostic factor for survival in metastatic colorectal cancer patients: results of an international study by the Chronotherapy Group of the European Organization for Research and Treatment of Cancer. *J Clin Oncol* 2008; 26: 2020-2026.
6. Efficace F, et al. Does a patient's self-reported health-related quality of life predict survival beyond key biomedical data in advanced colorectal cancer? *Eur J Cancer* 2006; 42: 42-49.
7. US Food and Drug Administration: Guidance for industry on patient-reported outcome measures: use in medical product development to support labeling claims. <http://www.fda.gov/ohrms/dockets/dockets/06d0044/06d0044.htm>
8. Gebbia V, et al. Prospective randomised trial of two dose levels of megestrol acetate in the management of anorexia-cachexia syndrome in patients with metastatic cancer. *Br J Cancer* 1996; 73 (12): 1576-1580.
9. Helyer LK, et al. Surgery as a bridge to palliative chemotherapy in patients with malignant bowel obstruction from colorectal cancer. *Ann Surg Oncol* 2007; 14 (4): 1264-1271.
10. Bonin E, Baron T. Update on the indications and use of colonic stents. *Curr Gastroenterol Rep* 2010; 12 (5): 374-382.
11. Lee H, et al. Long-term outcome of palliative therapy for malignant colorectal obstruction in patients with unresectable metastatic colorectal cancers: endoscopic stenting versus surgery. *Gastrointest Endosc* 2011; 73 (3): 535-542.
12. Dalal K, et al. Management of Patients with Malignant Bowel Obstruction and Stage IV Colorectal Cancer. *J Palliat Med* 2011; 14 (7): 822-829.
13. Ripamonti C, et al. Clinical-practice recommendations for the management of bowel obstruction in patients with end-stage cancer. *Support Care Cancer* 2001; 9 (4): 223-233.
14. Mercadante S, et al. Medical treatment for inoperable malignant bowel obstruction: a qualitative systematic review. *Pain Symptom Manage* 2007; 33 (2): 217-223.

15. HisanagaIT, et al. Multicenter prospective study on efficacy and safety of Octreotide for Inoperable malignant bowel obstruction. *Japanese Journal of Clin Oncol* 2010; 40: 739-745.
16. Jost L, Roila F. ESMO Clinical Practice Guidelines. *Ann Oncol* 2010; 21 (Suppl. 5): v257-260.
17. Radu V, et al. Locally aggressive colonic and rectal cancer – clinical trial. *J Med Life* 2010; 3 (3): 314-319.
18. Roth E, et al. Does colon cancer ever metastasize to bone first? A temporal analysis of colorectal cancer progression. *BMC Cancer* 2009; 7 (9): 274.
19. Fallon M, et al. Principles of control of cancer pain. *BMJ* 2006; 332:1022-1024.
20. NCCN Clinical Practice Guidelines in Oncology, Cancer-related fatigue, version1.0, 2011. NCCN.org
21. Sobrero A, et al. Phase IV study of bevacizumab in combination with infusional fluorouracil, leucovorin and irinotecan (FOLFIRI) in first-line metastatic colorectal cancer. *Oncology* 2009; 77 (2): 113-119.
22. NCCN Clinical Practice Guidelines in Oncology, Distress-management, version1.0, 2011. NCCN.org.

АВТОРСКИ ПРАВА – ЗАЩИТЕНИ
ДА НЕ СЕ ПРОМЕНЯ И РАЗМНОЖАВАТ

8.2. Поведение при метастатична костна болест от колоректален карцином

Димитър Калев, Жасмина Михалова, Елена Пиперкова, Ирена Костадинова

Метастатична костна болест (МКБ) се диагностицира при 1.3% до 10.4% от пациентите с колоректален карцином (КРК).^{1, 2} Среден период за поява на МКБ след резекция е по-дълъг (21.2 месеца), отколкото за чернодробни метастази (9.8 месеца).³ По правило никога не са самостоятелни и почти винаги са съпътствани от белодробни метастази.² Превалират тумори с ректосигмоидална локализация, а пределекционно място за метастазиране са лумбални и тазови кости.¹ Клинично най-значими скелетно свързани събития (ССС) от солидни тумори са патологични фрактури и компресия на гръбначен мозък.^{4, 5} Метастатичната костна болест подлежи на превенция и контрол чрез спомагателно лечение с бифосфонати; препоръчвана продължителност на третиране е над две години.³ *Zoledronic acid* достоверно снижава риска от ССС при пациенти с анамнеза за предхождащи такива.⁶ Мултивариантен анализ доказва, че достоверно снижава и риска от смърт, ако е налице нормализиране на високи изходни стойности на серумен

N-телопептид (NTX).⁷ Остеонекроза на челюст е рядко усложнение (под 1%) на лечение с бифосфонати и според препоръки на Американската асоциация на лицево челюстните хирурзи (AAOMS) се третира с антисептични промивки на устна кухина, симптоматично лечение с широкоспектърни антибиотици (*clindamycin* 1.8-2.4 g дневно), обезболяващи средства и хирургична почистваща резекция.⁸ Друг възможен избор за превенция и контрол на МКБ е моноклоналното антитяло *denosumab* (120 mg през 28 дни).⁶ Всяко приложение на бифосфонати или *denosumab* задължително се предшества от изследване на креатининов клирънс, серумен калций и фосфор, и се придружава от ежедневна добавъчна терапия с 1000 mg калций и 400 IU витамин D.

При установени множествени остеобластни метастази на целотелесна костна сцинтиграфия с ^{99m}Tc-фосфатни комплекси (^{99m}Tc-MDP-methylene diphosphonate) може да бъде приложена метаболитна радионуклидна терапия с ⁸⁹Sr – стронций или ¹⁵³Sm – самарий при левкоцити над 2.4 G/L и тромбоцити над 60 G/L. Контраиндикации за метаболитна радионуклидна терапия е изразената супресия на костния мозък и рентген-позитивни, а сцинтиграфски негативни метастази от остеолитичен тип.⁹

C

- При метастатична костна болест от колоректален карцином се препоръчва продължително лечение със *zoledronic acid* и *denosumab* за снижаване на риска от скелетно свързани събития.
- За контрол на метастатична костна болка при множествени костни метастази от остеосклеротичен (остеобластен) тип, позитивиращи се на целотелесна костна сцинтиграфия с ^{99m}Tc-фосфатни комплекси, се препоръчва прилагане на палиативна метаболитна радионуклидна терапия с ⁸⁹Sr – стронций или ¹⁵³Sm – самарий.



- При всеки пациент с метастатична костна болест от колоректален карцином се обсъжда превенция и контрол на скелетно свързани събития чрез приложение на *zoledronic acid*.
- За контрол на костна болка се прилага метаболитна радионуклидна терапия.

Литература

1. Nozie M, et al. Treatment and prognosis in colorectal cancer patients with bone metastasis. *Oncol Rep* 2002; 9: 109-112.
2. Sundermeyer ML, et al. Changing patterns of colorectal cancer metastases: A 10-year retrospective review. *J Clin Oncol* 2004; 22 (Suppl. 15): 3548.
3. Roth ES, et al. Does colon cancer ever metastasize to bone first? a temporal analysis of colorectal cancer progression. *BMC Cancer* 2009; 9: 274.
4. Coleman RE. Metastatic bone disease: clinical features, pathophysiology and treatment strategies. *Cancer Treat Rev* 2001; 27: 165-176.
5. Aapro M, et al. Guidance on the use of bisphosphonates in solid tumours: recommendations of an international expert panel. *Ann Oncol* 2007; 18: 1165-1171, doi:10.1093/annonc/mdm442
6. Hirsh V. Ancillary therapy for bone metastases in the age of bisphosphonates. ASCO 2010.
7. Hirsh V, et al. Zoledronic acid and survival in patients with metastatic bone disease from lung cancer and elevated markers of osteoclast activity. *J Thoracic Oncol* 2008; 3: 228-236.
8. American Association of Oral and Maxillofacial Surgeons. Position paper on BP-related osteonecrosis of the jaw. Available at: http://www.aaoms.org/docs/position_papers/osteonecrosis.pdf. Accessed September 5, 2007.
9. Национален стандарт по нуклеарна медицина – Наредба № 48 от декември 2009 г. (ДВ брой 3 и брой 68 от 2010 г.).

АВТОРСКИ ПРАВА ЗАЩИТЕНИ
ДА НЕ СЕ ПРОМЕНЯ И РАСПРОСТРАНЯВАТ

ДА НЕ СЕ ПРОМЕНЯ И РАЗМНОЖАВА
АВТОРСКИ ПРАВА –

РАЗДЕЛ 9

ПОСЛЕДВАЩО НАБЛЮДЕНИЕ



9. Последващо наблюдение

9.1. Алгоритъм за последващо наблюдение при колоректален карцином

Жасмина Михайлова, Марчела Колева

Няколко мета-анализи доказват, че активно проследяване на болни с операбилен колоректален карцином (КРК) достоверно удължава общата преживяемост (от 7% на 13%), обаче данните са извлечени от нерандомизирани или кохортни проучвания.¹⁻⁴ Ефектът се обяснява с по-висока честота на диагностициране на локорегионални рецидиви или солитарни метастази. При пациенти на интензивно проследяване спечеленото време при диагноза на солитарни

метастази е 8.5 месеца в сравнение с непроследявани.² Абсолютната полза за снижение на смъртността е 9-13% и е сравнима с ползата от адювантна терапия в стадий III.^{2,3} Препоръките на ASCO за интензивно проследяване на пациенти с висок риск за рецидив, потенциални кандидати за радикална хирургия, включват през първите три години: (1) изследване на серумен туморен маркер СЕА на всеки 3 месеца и (2) компютър-томографско (КТ) изследване на гръден кош, корем и малък таз веднъж годишно.⁵⁻⁷ Провеждане на КТ на малък таз е особено препоръчително за пациенти с ректален карцином, непровеждали лъчелечение, с няколко лоши прогностични фактори. При анализ на индивидуални данни на 20000 болни с дебелочревен карцином най-висок процент на рецидив или метастазирание се регистрира в първите три години след диагнозата, независимо от степента на риск.⁸

A	<ul style="list-style-type: none"> ▪ При пациенти с колоректален карцином, завършили лечение, стандарт на поведение е активно и интензивно проследяване.
B	<ul style="list-style-type: none"> ▪ На всеки три-шест месеца през първите три години се препоръчва анамнеза, физикален преглед и изследване на СЕА, след което – на шест-дванадесетмесечни интервали до четвърта-пета година. ▪ При пациенти с висок риск за рецидив се препоръчва компютър-томографско изследване на гръден кош и на корем (на малък таз при ректален карцином) на всеки шест-дванадесет месеца през първите три години.
C	<ul style="list-style-type: none"> ▪ На първа година след хирургично лечение и на последващи интервали от три-пет години се препоръчва колоноскопия за откриване на метакронни аденоми или карциноми. ▪ Контрастно усилен ултразвук може да бъде алтернатива на абдоминална контрастно усилена компютър-томография.
D	<ul style="list-style-type: none"> ▪ Други лабораторни и образни изследвания са с недоказана полза и трябва да бъдат използвани само при симптоматични пациенти.



- При всички пациенти с колоректален карцином, завършили лечение, трябва да се осъществява интензивно проследяване с анамнеза, физикален преглед, СЕА, компютър-томография и колоноскопия.
- При проследяване допълнително могат да влязат в съображение ендоректална ехография (при ректален карцином), позитронноемисионна томография и магнитнорезонансна томография.

Литература

1. Labianca R, et al. Primary colon cancer: ESMO Clinical recommendations for diagnosis, adjuvant treatment and follow-up. *Ann Oncol* 2010; 21 (Suppl. 5): v70-77.
2. Renehan A, et al. Impact on survival of intensive follow-up after curative resection for colorectal cancer: systematic review and metaanalysis of randomized trials. *BMJ* 2002; 324: 813-815.
3. Rosen M, et al. Follow-up of colorectal cancer: a metaanalysis. *Dis Colon Rectum* 1998; 41: 1116-1126.
4. Figueredo A, et al. Follow up of patients with curatively resected colorectal cancer: a practice guidelines. *BMC Cancer* 2003; 3: 26-34.
5. Hayes DF, et al. Tumor marker utility grading system: A framework to evaluate clinical utility of tumor markers. *J Natl Cancer Inst* 1996; 88: 1456-1466.
6. Borie F, et al. Cost-effectiveness of two follow-up strategies for curative resection of colorectal cancer: Comparative study using a Markov model. *World J Surg* 2004; 28: 563-569.
7. Borie F, et al. Cost and effectiveness of follow-up examinations in patients with colorectal cancer resected for cure in a French population-based study. *J Gastrointest Surg* 2004; 8: 552-558.
8. Tsikittis V, et al. Postoperative surveillance recommendations for early stage colorectal cancer based on results from the clinical outcomes of surgical therapy trial. *J Clin Oncol* 2009; 27: 3671-3676.

9.2. Алгоритъм за последващо наблюдение при анален карцином

Жасмина Михайлова

Пациенти с отчетена пълна ремисия на осма седмица трябва да бъдат проследявани на всеки три до шест месеца през първите две години, а в последствие – на всеки 6-12 месеца до пета година от диагнозата.

По-висок е рискът от локален рецидив, отколкото от далечни метастази. Проследяването включва дигитално ректално туше и палпация на ингвинални лимфни възли. Не се препоръчва рутинното използване на компютър-томография за оценка на далечно метастазиране, тъй като липсват доказателства, че хирургична резекция на метастази е полезна, както при колоректален карцином.¹

C

▪ При пациенти с пълна ремисия се препоръчва проследяване на всеки три-шест месеца през първите две години, след което – на всеки шест-дванадесет месеца до пета година.



▪ Проследяване на пациенти с анален карцином включва ректално туше и палпация на ингвинални лимфни възли, без рутинно използване на компютър-томография.

Литература

1. Glynn-Jones R, et al. Anal cancer: ESMO Clinical recommendations for diagnosis, treatment and follow-up. *Ann Oncol* 2010; 21 (Suppl. 5): v87-v92.

АВТОРСКИ ПРАВА –
ДА НЕ СЕ ПРОМЕНЯ И РАЗМНОЖАВА

РАЗДЕЛ 10

ПРОФИЛАКТИКА И СКРИНИНГ



10. Профилактика и скрининг

10.1. Профилактика на колоректален карцином


Искрен Коцев

Най-важен и сигурен метод за редуция на риска от развитие на колоректален карцином е *трансендоскопската полипектомия* (виж съотв. раздел). *Влияние на диета, физическа активност, тютюнопушене, алкохол и хормонотерапия.* В болшинството от случаите колоректалният карцином (КРК) е спорадичен, а се унаследява в 5-10%. Повишаването на честотата на КРК при мигриране на популации от региони с нисък към такива с висок риск се дължи на диетата и начина на живот, които водят до значително нарастване на заболяемостта в потомците.³ Значение имат висококалорична диета, червено и препечено месо, наситени мастни киселини, алкохол, тютюнопушене, заседнал начин на живот, затлъстяване, някои медикаменти и лаксативи, йонизираща радиация и др. По-ниска е честотата на КРК у лица, приемащи влакнини, витамини и антиоксиданти, пресни плодове и зеленчуци, нестероидни противовъзпалителни средства (НСПВС) и калций. Налице е положителна корелация с консумация на месо: увеличаване на приема със 100 g увеличава риска с 12-17%, а на 25 g пушено, печено, пригответно на барбекю и с друга термична обработка месо – с 49%.¹ Обвинявани канцерогенни са нитрозо-съединения, хетероциклични амини и вродени дефекти на детоксификационните ензими (NAT1 и NAT2).⁴ Епидемиологични проучвания доказват корелации с общ калоричен прием и индекс на телесна маса (BMI): при BMI > 25.0 kg/m² и > 30.0 kg/m² рискът от КРК нараства съотв. с 15% и 33%.⁴ За редуция на риска от КРК се препоръчва поддържане на нормален BMI между 18.5 и 25 kg/m².⁵ Доказана е обратна зависимост с редовна консумация на плодове и зеленчуци: заместването на високоенергийна храна с нискокалорични плодове и зеленчуци (зеле и броколи) намалява общия енергиен прием и редуцира риска. Съставки с предполагаемо противораково действие, инхибиращи клетъчна пролиферация и инактивиращи свободни радикали, са антиоксидантни витамини (A, C, E), фолиева киселина, тιοетери (чесън, лук, праз), терпени (цитрусовите плодове), растителни феноли (грозде,

ягоди), каротиноиди (моркови, сладки картофи, дини), селен, флавоноиди, калций и др.⁴ При висока консумация на фибри (житни продукти, плодове, зеленчуци) рискът се редуцира с 40%.¹ Протективният им ефект се потенцира от прием на течности, калций и др.⁴ Повишена физическа активност, особено при мъже, редуцира риска от КРК с 40-50%.⁵ Около 20% от КРК е свързан с тютюнопушене; при дългогодишни пушачи рискът е 1.5-3 пъти по-висок, характерен е за мъже и се определя от брой изпушени цигари. Приема се пряка връзка между тютюнопушене и дебелочревни аденоми с индукционен период за възникване на КРК – 30-40 години.^{1-3,5} Съществуват проучвания, свързващи консумация на алкохол с поява на КРК; много автори посочват позитивна връзка с вероятна причина – нарушен метионинов и фолатен метаболизъм.^{1,5} Налице е отрицателна корелация с постменопаузална хормонотерапия с естрогени (редукция на относителен риск с 50% след 5-10 години), протективният ефект намалява няколко години след спиране на лечението и се отнася предимно за дебелочревен карцином. Не се препоръчва хормонозаместителна превенция поради риск от съдови инциденти, тромбоемболизъм и карцином на млечна жлеза.^{1,5} Други екзогенни рискови фактори са употреба на антрациклини лаксативи, някои антихипертензивни медикаменти и седатива, работа в петролна индустрия, производство на синтетични материали, дърво- и металообработване. Ионизиращата радиация повишава риска за КРК при лъчелечение на малък таз след петнадесетгодишен латентен период.⁴ *Химипревенция на колоректален карцином.* Основава се на използване на химически вещества и/или други хранителни добавки за предпазване, инхибиране или предизвикване на регресия в канцерогенезата. Включва лекарствени, нелекарствени и биологично активни съединения.⁴ Проспективни рандомизирани проучвания доказват, че непрекъснат прием *ацетилсалицилова киселина* редуцира честотата на нововъзникнали спорадични колоректални полипи при високорискови пациенти и на КРК с 30%.^{1,3,5} Липсват сигурни данни за ролята на останалите НСПВС, но *sulindac* намалява размера на полипите при пациенти с фамилна аденоматозна полипоза (ФАП).^{1,3,5} Антинеопластичният ефект се свързва с инхибиране на митогенни стимули, на клетъчната пролиферация и на ангиогенезата (чрез

ензими COX-1 и COX-2), индуциране на апоптозата и др.² Налице е снижен риск от развитие на дебелочревен карцином при продължителен прием на фолиева киселина, особено при пушачи.⁴ Антиоксидантната активност на витамини Е и С се препоръчва в комбинация с β-каротен. Продължителен прием на витамин В₆ снижава риска от КРК, особено при жени с умерена до висока алкохолна употреба.⁴ Едногодишен прием на калций е с доказан протективен ефект.⁴ Прием на 200 µg селен в продължение на 4.5 години (по повод кожен карцином) редуцира наполовина риска от КРК, белодробен и

простатен карцином.¹ Най-сигурни данни за микронутриенти с противораков ефект са налице при зелен чай и соя (в Азия) и ресвератрол (в Европа). Върху клетъчни култури и опитни животни е изследвано противораковото действие на перилил (цитрусови плодове), диалил дисулфид (чесън), дитиолтиони (кръстоцветни зеленчуци), ресвератрол (грозде), ликопен (домати), куркумин, флавоноиди (зелен чай), сквален (зехтин), ферулинова и фитинова киселина (ориз), генистеин (соя).⁴

B	<ul style="list-style-type: none"> ▪ За профилактика на колоректален карцином се препоръчва поддържане на нормален индекс на телесна маса (BMI) между 18.5 и 25 kg/m². ▪ Препоръчва се физическа активност с минимум тридесетминутно интензивно ходене дневно. ▪ Препоръчва се спиране на тютюнопушене. ▪ За редукция на риск от колоректален карцином не се препоръчва прием на хормонозаместителна терапия при менопауза. ▪ След ендоскопско отстраняване на полипи с високостепенна дисплазия може да се препоръча химиопрофилактика със 100 mg ацетилсалицилова киселина при липса на контраиндикации и риск. При противопоказания за хемопревенция могат да се използват калций и селен.
C	<ul style="list-style-type: none"> ▪ Препоръчва се намаляване на консумация на червено месо, месо и месни продукти, подложени на високотермична кулинарна обработка. ▪ Препоръчва се редукция в консумацията на мазнини. ▪ Препоръчва се прием на пет и повече порции плодове и зеленчуци дневно. ▪ Препоръчва се редукция/спиране употреба на алкохол.
	<ul style="list-style-type: none"> ▪ <i>Индивиди с наднормено тегло, ниска физическа активност, пушачи и честа консумация на червено месо са с повишен риск от колоректален карцином и подлежат на скрининг.</i> ▪ <i>За редукция на риска се препоръчва поддържане на оптимално телесно тегло, физическа активност, редовна консумация на плодове и зеленчуци и спиране на тютюнопушене.</i> ▪ <i>Възможно средство за химиопрофилактика е ацетилсалицилова киселина, а като алтернатива – калций и селен.</i>

Литература

1. Guidance on Cancer Services. Improving Outcomes in Colorectal Cancers – Manual Update. National Institute for Clinical Excellence 2004.
2. Gustafson-Svard C, et al. Cyclo-oxygenase-1 and cyclooxygenase- 2 gene expression in human colorectal adenocarcinomas and in azoxymethane induced colonic tumours in rats. *Gut* 1996; 38: 79-84.
3. Labianca R, et al. Primary colon cancer: ESMO clinical practice guidelines for diagnosis, adjuvant treatment and follow-up. *Ann Oncol* 2010; 21 (Suppl.5): v70-v77.
4. Levin B, et al. Colorectal cancer in clinical practice: prevention, early detection and management. Edited by Paul Rozen et al. 2002.
5. Scottish Intercollegiate Guidelines Network. Management of Colorectal cancer. A national clinical guideline. 2003.

ДА НЕ СЕ ПРОМЕНЯ И РАЗМНОЖАВА
АВТОРСКИ ПРАВА

10.2. Скрининг на колоректален карцином

Искрен Коцев, Людмила Танкова

Скринингът на колоректален карцином (КРК) се дефинира като приложение на различни методи за изследване, позволяващи диагностициране в ранен и безсимптомни стадии. Около 30% от населението притежава рискови фактори за КРК.¹

Селектиране на рискови групи. *Група 1* със стандартен риск: лица без оплаквания, на възраст над 50 години, фамилно необременени, без лична анамнеза за аденом или КРК, без възпалителна чревна болест. *Група 2* с повишен риск (по-висок от стандартния): лица с лична анамнеза за аденом или КРК в миналото; лица с роднини с КРК или аденоми, но без критерии за форми на фамилен карцином. *Група 3* с висок риск: членове на фамилии с доказана фамилна аденоматозна полипоза (ФАП), атенюирана ФАП (АФАП), аденоматозна полипоза, свързана с МУН-гена мутация, синдром на Peutz-Jeghers, наследствен непוליозен колоректален карцином (синдром на Lynch), възпалителни чревни болести (язвен колит, болест на Crohn).^{1,7}

Организация на скрининг. Първично се осъществява от семейни лекари, които познават своите пациенти и извършват профилактични прегледи. Необходимо е повишено внимание към симптоми на хематохезия и кървене през ануса, детайлна фамилна анамнеза за риск от КРК и други свързани карциноми – гърда, гениталии, пикочни пътища. При явно кървене, при положителен тест за фекално окултно кървене (ТФОК) или фамилна обремененост личният лекар насочва пациента за консулт към второ стъпало – специалист гастроентеролог, ендоскопист от доболнична и болнична помощ и генетик. Екип от тези специалисти диагностицират, извършват ендоскопско или насочват за хирургично лечение, проследяват оперирани и полипектомирани пациенти.⁸

Методи за скрининг. Необходимо е обсъждане с пациента на най-подходящата процедура (рискове и ползи).^{1,8}

Колоноскопия. Това е предпочитан метод днес поради цялостна визуализация на дебело черво, откриване и отстраняване на аденоми,

диагностициране и биопсиране на карциноми. Безспорно предимство е възможност за трансендоскопска полипектомия по време на скрининговата КС, което снижава риска за прогресия на премалигнени аденоматозни полипи до КРК. Данни от няколко кохортни проучвания показват редукция на риска от КРК с 76-90% спрямо лица с непровеждана скринингова колоноскопия.^{2, 3} Частичен оглед на колона е неприемлив, тъй като проксимално разположени неоплазии не винаги се съпътстват от дистални такива. Недостатъци на метода са свързани с подготовката за изследване и седирание, цена, потенциален риск от перфорация, пропускане на лезии. По отношение цена/ефективност колоноскопията превъзхожда теста за фекално окултно кървене (ТФОК) и сигмоидоскопията, но е твърде инвазивна, трудна и скъпа, за да се използва за масов скрининг. Алтернативни стратегии са комбинация от флексибилна сигмоидоскопия и ТФОК или двойно контрастно рентгеново изследване на дебело черво (с по-ниска чувствителност от тотална колоноскопия).^{1, 2, 8}

Тест за фекално окултно кървене (ТФОК). Това е лесен и евтин метод, идентифициращ основен симптом на премалигнени и ранни малигнени лезии. Пациенти с положителен резултат са показани за тотална колоноскопия. Приложението на ТФОК редуцира смъртността от КРК с 16-25% в сравнение с контролна група.⁸⁻¹⁰ Изпълнява се без необходимостта от специална диета. Налице са много фалшиво положителни и фалшиво отрицателни резултати, а чувствителността при малки лезии е под 20%. Според рандомизирано проучване еднократно провеждане на ТФОК открива по-малко неоплазии, отколкото комбинация от ТФОК и сигмоидоскопия.¹

Двойно контрастна иригोगрафия. Методът е с по-ниска чувствителност от колоноскопия, има радиационен риск и е без възможност за терапевтично повлияване. Липсват данни за снижаване смъртността от КРК.^{1, 4, 8}

Виртуална колоноскопия. Методът е предпочитан от пациентите, но е с рентгеново облъчване. Необходима е стандартизация на техниката, преди въвеждането ѝ като скрининг. Може да се използва при пациенти, отказващи колоноскопия или с частичен оглед на червото.¹

Фекален ДНК-тест. Не се прилага рутинно, ползата му при стандартен риск е непотвърдена от мултицентрични проспективни изпитвания.⁴

Скрининг според рискова група. Група 1: след 50-годишна възраст се препоръчва тотална фиброколоноскопия на всеки 10 години, ако няма находка (аденом или карцином) при първо изследване.¹ Ако се открие аденом или карцином, се налага ендоскопско или хирургично лечение, последвано от колоноскопия след една година и по-нататъшни профилактични колоскопии през три-пет години, в зависимост от степента на индивидуален риск. Алтернативната стратегия е ежегоден ТФОК със или без флексибилна сигмоидоскопия на всеки пет години.

Група 2: препоръчва се насочване за консулт с гастроентеролог и извършване на тотална колоноскопия на 40-годишна възраст или поне десет години по-рано от възрастта на изява на КРК при техен роднина. Проследяването продължава през 3-5 години, ако КРК в родственик от първа линия е диагностициран преди 60-годишна възраст, или през 10 години, ако е диагностициран след 60-годишна възраст. Алтернативната стратегия с ТФОК се препоръчва след поне една негативна тотална колоноскопия.

Група 3: препоръчва се насочване на пациента и роднините му към гастроентеролог за тотална колоноскопия или сигмоидоскопия плюс двойно контрастна иригография. Лица с позитивен тест за мутации на APC-гена подлежат на проследяване със сигмоидоскопия на две години с начало – 12-14-годишна възраст. При множество аденоми се препоръчва колектомия; при липса на аденоми се препоръчва ежегодна скринингова сигмоидоскопия до 40-годишна възраст, след което се редуцира до веднъж на три-пет години. При атенюирана ФАП и МУН-свързана полипоза се препоръчва колоноскопия на една-две години с начало – 18-годишна възраст.¹ Пациенти с потенциален риск за синдром на Lynch подлежат на колоноскопия през една-две години с начало – 20-22-годишна възраст или десет години преди възрастта на най-рано диагностицирания карцином в рода; след 40-годишна възраст се препоръчва ежегодна колоноскопия.¹ При пациенти с възпалителни чревни болести (язвен колит и болест на Crohn) се препоръчва колоноскопия с биопсии на всеки 10 cm (препоръчително общо над 30 биопсии) 8-10 години след началото на болестта.

B	<ul style="list-style-type: none"> ▪ При лица със стандартен риск за колоректален карцином е препоръчително да се провежда скрининг във възраст над 50 години.
C	<ul style="list-style-type: none"> ▪ При стандартен риск се препоръчва провеждане на колоноскопия на всеки десет години. ▪ Препоръчва се ежегодно провеждане на тест за фекално окултно кървене (две проби от три последователни дефекации); при положителен резултат болният се насочва за колоноскопия. ▪ Двойно контрастна иригография, виртуална колоноскопия и фекален ДНК-тест не се препоръчват като скринингови методи. ▪ Пациенти с подозирана или генетично доказана фамилна аденоматозна полипоза подлежат на скринингова сигмоидоскопия от 12-14-годишна възраст; при липса на аденоми се препоръчва ежегодна сигмоидоскопия до 40-годишна възраст, след което се провежда веднъж на три-пет години.

C

- При клинични подозрения за синдром на *Lynch* се препоръчва колоноскопия през една-две години с начало – 20-22-годишна възраст или десет години преди възрастта на най-рано диагностицирания карцином в рода.
- При пациенти с ляв улцерозен колит или панколит с давност повече от десет години се препоръчват ежегодни колоноскопии с множествени биопсии.



- **Необходимо е създаване на скринингов регистър, полипозен регистър и база-данни за лица, подлежащи на периодични скринингови визити за колоректален карцином.**
- **Необходимо е провеждане на информационни кампании за скрининг съвместно с държавни институции и неправителствени организации.**
- **При стандартен риск за колоректален карцином скринингът трябва да започва от 50-годишна възраст.**
- **Оптималният скринингов метод е колоноскопия, а нейна алтернатива е тест за фекално окултно кървене, комбиниран със сигмоидоскопия.**

Литература

1. Davila RE, et al. ASGE guideline: colorectal cancer screening and surveillance. *Gastrointest Endosc* 2006; 63: 546-557.
2. Thiis-Evensen E, et al. Population-based surveillance by colonoscopy: effect on the incidence of colorectal cancer. Telemark Polyp Study I. *Scand J Gastroenterol* 1999; 34: 414-420.
3. Winawer SJ, et al. Prevention of colorectal cancer by colonoscopic polypectomy: the National Polyp Study Workgroup. *N Engl J Med* 1993; 329: 1977-1981.
4. Scottish Intercollegiate Guidelines Network. Management of colorectal cancer. March 2003. www.sign.ac.uk.
5. Labianca R, et al. Primary colon cancer: ESMO Clinical Practice Guidelines for diagnosis, adjuvant treatment and follow-up. *Ann Oncol* 2010; 21 (Suppl. 5): v70-v77.
6. NCCN Clinical Practice Guidelines in Oncology (NCCN Guidelines Colorectal Cancer Screening. Version 2.2011.
7. Практически алгоритми (консенсуси) по гастроентерология на Българското дружество по гастроентерология с гастроинтестинална ендоскопия и абдоминална ехография. Рак на дебелото черво (колоректален карцином). *Българска хепатогастроентерология* 2010; 2: 61.
8. Walsh JM, Terdiman JP. Colorectal cancer screening: scientific review. *JAMA* 2003; 289: 1288-1296.
9. Lindholm E, et al. Survival benefit in a randomised clinical trial of faecal occult blood screening for colorectal cancer. *Br J Surg* 2008; 95: 1029-1036.
10. Heresbach D, et al. Review in depth and meta-analysis of controlled trials on colorectal cancer screening by faecal occult blood test. *Eur J Gastroenterol Hepatol* 2006; 18: 427-433.

10.3. Оценка на риск, базиран на индивидуална и/или фамилна анамнеза

Драга Тончева, Милка Георгиева, Милко Мирчев

От генетична гледна точка колоректалният карцином (КРК) се класифицира като спорадичен (50-60%), фамилен (30-40%) и наследствен (4-6%). Спорадичен КРК се развива след 60-годишна възраст, без фамилна анамнеза. Признаци за фамилност на болестта са: (а) болен родственик от първа степен (родители, деца или сибси-братя и сестри) с диагностициран КРК или полипи на дебело черво преди 60-годишна възраст; (б) два или повече родственици от първа степен, диагностицирани с КРК или полипи на дебело черво в различни възрасти. Наследственият КРК е асоцииран с моногенен дефект.

Риск, базиран на индивидуална анамнеза. Рискови фактори за развитие на КРК в отделния индивид са: (1) индивидуална анамнеза за резекция на КРК или дебелочревна полипектомия. При колоректален полип рискът за КРК или авансирал аденом (≥ 1 cm или с високостепенна дисплазия) варира според броя и размера на отстранени полипи; рискът е: (i) нисък – при пациенти с един или два отстранени полипа (<1 cm); (ii) умерен – при три-четири полипа или един полип с размер ≥ 1 cm; (iii) висок – при пет или повече малки полипа или поне три полипа, един от които е с размер ≥ 1 cm.² Пациенти с диагностициран в миналото КРК са с повишен риск (0.35% на година) за поява на метакхронен КРК (минимум 6 месеца след оперативно лечение за КРК, при условие за тотална колоноскопия и изключено наличие на синхронен КРК); (2) възраст – 90% от КРК се развиват след 50-годишна възраст и рискът нараства с възрастта; при възрастни лица се препоръчва популационен скрининг с фекален имунохистохимичен тест (ФИТ) на всеки две години с начало 50-годишна възраст; чувствителността на ФИТ е 94%, а специфичността му е 87%.^{3, 4}; (3) стил на живот – диета, богата на мазнини и червено месо, заседнал начин на живот, тютюнопушене и др.; (4) генетична предрасположеност при носителство на моногенни дефекти; характерно е ранно начало на КРК (към 40-годишна възраст) и развитие на други асоциирани карциноми: (а) наследствени полипозни синдроми (фамилна аденоматозна полипоза, ФАП, синдром на Gardner, синдром на Turcot и атенюирана ФАП,

аФАП) – показват доминантен тип на наследяване и 50% риск за предаване на патологична APC-мутация в потомството; лица с ФАП имат 100% риск за КРК преди 50-годишна възраст; ако APC-мутацията е идентифицирана, на рисковите роднини се провежда скрининг с APC-мутационен тест (с чувствителност около 80%) и генетична консултация; при носителство на APC-мутация индивидите имат почти 100% вероятност за ФАП; (б) MUTYH-свързана полипоза (МСП) е автозомно-рецесивен наследствен синдром, предразполагащ към аФАП и КРК; рискът за заболяване на братя/сестри на болен пробанд е 25%; ръководствата на NCCN препоръчват генетична консултация и тестване за биалелни MUTYH-мутации на братя и сестри на засегнати пациенти и лица с индивидуална анамнеза за множествени аденоматозни полипи (повече от десет и негативен резултат от APC-мутационния тест); при полипоза в индивид с негативна фамилна анамнеза се предвижда тестване за de novo APC-мутация; ако то е негативно, следва тестване за MUTYH; ако фамилната анамнеза е позитивна само за брат или сестра, се приема рецесивно унаследяване и първо се тества MUTYH; (в) наследствени неполипозни синдроми (HNPCC, синдром на Lynch; синдром на Turcot; синдром на Muir-Torre) – показват автозомно-доминантен тип наследяване с 50% риск за предаване на патологична мутация от болен родител на деца; някои пациенти нямат болен родител поради непълна пенетрантност на гена, вариабилно начало на болестта, скринингови или профилактични дейности; 70% от пациентите със синдром на Lynch развиват КРК около 65-годишна възраст; създава се риск и за други карциномни локализации, вкл. ендометриум, стомах, пикочен мехур, бъбреци и яйчници; (г) други наследствени карциноми, като синдром на Peutz-Jeghers (автозомно-рецесивна болест), ювенилен полипозен синдром (автозомно-доминантна болест), PTEN-асоциирани синдроми (синдром на Cowden и синдром на Bannayan-Riley-Ruvalcaba) и синдром на Li-Fraumeni (автозомно-рецесивна болест); (5) идиопатични възпалителни чревни болести (IBD) – болест на Crohn или улцерозен колит. В семейства с генетична предрасположеност и висок риск за КРК се налага генетичното тестване на млади родственици на болните (имунохистохимичен анализ/изследване за микросателитна нестабилност).

Риск, базиран на фамилна анамнеза. Фамилната история е най-важен рисков фактор за КРК и включва роднини от първа, втора и други степени

на родство. В сравнение с лица без фамилна история, при лица с фамилна анамнеза рискът за КРК нараства с увеличаване броя на болните родственици: (а) 1.7 пъти по-висок, ако индивидът има един болен родственик от първа степен; (б) 2.7 пъти по-висок, ако има двама болни родственици от първа степен; (в) още по-висок, ако има болни родственици, диагностицирани преди 50-годишна възраст. В сравнение с лица без фамилна история, при лица с фамилна анамнеза рискът за развитие на КРК зависи от годините на болния родственик от първа степен, когато е диагностициран аденоматозен полип на дебело черво: (а) 1.7 пъти по-висок – при диагностицирана болест след 60-годишна възраст; (б) 2.6 пъти по-висок – при поставена диагноза преди 60-годишна възраст; (в) 4.0 пъти по-висок – преди 50-годишна възраст. В много семейства се срещат по няколко болни, но малък процент са с наследствени синдроми. При синдром на *Lynch* (наследствен неполипозен колоректален карцином, HNPCC) диагнозата се основава на фамилна история и оценка с критерии Amsterdam, но се доказва с генетични тестове. Според критерии Amsterdam I синдром на *Lynch* се дефинира клинично при най-малко трима членове на фамилията с КРК, които отговарят на следните критерии: (1) единият болен е родственик от първа степен на другите двама болни членове на фамилията; (2) болни от най-малко две поколения; (3) при един от болните (или повече от един) диагноза КРК е поставена преди 50-годишна възраст; (4) изключване на ФАП; (5) хистологично доказване на тумор. Според критерии Amsterdam II синдром на *Lynch* се дефинира клинично при трима или повече членове на фамилията с карцином (КРК, ендометриум, тънки черва, матка или бъбречно легенче), които отговарят на следните критерии: (1) единият болен е родственик от първа на другите двама болни членове на фамилията; (2) болни от най-малко две поколения; (3) при един или повече болни диагнозата е поставена преди 50-годишна възраст; (4) изключване на ФАП; (5) хистологично доказване на тумор. Семейства, отговарящи на три критерии, са високо рискови за носителство на

HNPCC-мутации и са показани за генетично изследване. Скринингови тестове са: имунохистохимично оцветяване (ИНС) и микросателитна нестабилност (MSI), приложени поотделно или заедно. Тестът ИНС се прави на роднини, които изпълняват критерии Amsterdam I или II, с 50-92% шанс за откриване на мутация в един от четирите *MMR*-гена. Последните се откриват в 88% от пациентите с MSI-позитивни тумори, които изпълняват критерии Amsterdam, а при MSI-негативни тумори само 29% имат наследствена *MMR*-мутация.⁵ Използване на MSI скрининг е икономически ефективно при пациенти с новодиагностициран КРК, братя, сестри и деца на носители на мутации.¹ Почти всички тумори, свързани със синдром на *Lynch*, са микросателитно нестабилни. Ако тумор от роднина показва абнормна ИНС и/или висока MSI, необходим е генетичен тест за идентифициране на мутации. При известна фамилна мутация се предлага тестиране на рисков роднина за откриване на носители на *MMR*-мутация. Като рискови се дефинират членове, които са роднини първа степен на засегнат индивид и/или пробанд. Ако не е възможно ИНС тестиране или е неинформативно, първо се тестват *MSH2* или *MLH1*-гени, а ако не се открие мутация – *MSH6* или *PMS2*. Индивиди с нормална ИНС и/или ниска/стабилна MSI, които не изпълняват критерии Amsterdam, се проследяват с колоноскопия. Ако изпълняват критерии Amsterdam или туморът от засегнат роднина е недостъпен за анализ, се препоръчва генетично тестване. Създадени са няколко компютърни предиктивни модела за *a priori* риск за мутация.⁶⁻⁸ При лица, които не изпълняват ревизираните критерии Bethesda или Amsterdam, се планира индивидуално наблюдение. Критериите Bethesda се използват за селектиране на пациенти с КРК, налагащи тестиране за MCH, и за идентифициране на тумори, налагащи тестиране за *MMR* дефекти. Въпреки че са по-чувствителни от критериите Amsterdam, ревизираните критерии Bethesda не се покриват от около 30% от пациенти със синдром на *Lynch*.¹ Някои центрове въвеждат ИНС и/или MSI скрининг на всички колоректални тумори, независимо от възраст или фамилна анамнеза.⁷

А	<ul style="list-style-type: none">▪ Лица с фамилна аденоматозна полипоза притежават 100% риск за колоректален карцином.▪ При наследствен колоректален карцином рискът е 50% за наследяване на фамилна аденоматозна полипоза от болен родител в потомство, 25% – за братя и сестри на болен с MUTYH-асоциирана полипоза и 50% – за предаване на наследствен неполипозен синдром от болен в потомство.▪ Индивиди, суспектни за синдром на Lynch, изпълняващи критерии Amsterdam и/или ревизирани Bethesda, могат да бъдат идентифицирани чрез скринингови техники: (а) имунохистохимично тестване на членове на рискови семейства за MMR-протеини при известна фамилна мутация; (б) имунохистохимия и MSI при неизвестна фамилна мутация.▪ Индивиди с риск за фамилна аденоматозна полипоза могат да бъдат идентифицирани чрез: (а) тестване на APC-ген при известна фамилна мутация и (б) изследване за мутации в APC-ген на роднини при неизвестна фамилна мутация.▪ При полипоза в индивиди с негативна фамилна анамнеза се препоръчва тестване за <i>de novo</i> APC-мутация и ако резултатът е негативен, следва тестване за мутации в MUTYH-ген.▪ Препоръчва се генетична консултация и тестване на MUTYH-ген на братя и сестри на засегнати пациенти и лица с индивидуална анамнеза за множествени (повече от десет) полипи и негативен APC тест.
В	<ul style="list-style-type: none">▪ При лица с индивидуална анамнеза за колоректален полип рискът за развитие на колоректален карцином или авансирал аденом зависи от броя и размера на отстранените полипи: лица с един или два полипа (< 1 cm) са с нисък риск, с три-четири полипа или един полип с размер ≥ 1 cm са с умерен риск, с пет или повече малки полипа или поне три полипа, един от които е с размер ≥ 1 cm, са с висок риск.▪ Лица с фамилна анамнеза за спорадичен полип или колоректален карцином имат съответно два и четири пъти по-висок риск за колоректален карцином. Относителният риск е 1.99 при родственик от първа степен с дебелочревен полип; рискът е 2.25 при родственик с колоректален карцином; рискът е 3.87, ако карциномът е диагностициран преди 45-годишна възраст; рискът е 4.25, ако е засегнат повече от един родственик от първа степен.▪ При пациенти с идиопатични възпалителни чревни болести рискът за колоректален карцином е увеличен 2-6 пъти.

ДА НЕ СЕ



- **Рискът за колоректален карцином при лица с индивидуална анамнеза за дебелочревни полипи зависи от техния брой и размер, и е най-висок при над пет полипа или при три, един от които е над 1 см.**
- **Рискът за колоректален карцином нараства с увеличаване на броя на засегнати родственици и при наличие на родственик с диагностициран колоректален карцином преди 45-годишна възраст.**
- **При възрастни лица се препоръчва популационен скрининг с фекален тест за окултно кървене на всеки две години с начало 50-годишна възраст.**
- **Рискът за колоректален карцином при наследствени синдроми се определя от вида на мутациите.**
- **Във фамилии с наследствени колоректални карциноми се препоръчва тестване на рискови членове на семействата за носителство на мутации за предразположеност.**

Литература

1. Cairns SR, et al. Guidelines for colorectal cancer screening and surveillance in moderate and high risk groups (update from 2002). *Gut* 2010; 59 (5): 666-689.
2. Cali RL, et al. Cumulative incidence of metachronous colorectal cancer. *Dis Colon Rectum* 1993; 36: 388-393.
3. Randall W, et al. Colorectal Cancer Screening. Clinical Practice Guidelines in Oncology. *JNCCN* 2010; 8: 8-61.
4. Choo L, Norton I. Screening for colorectal cancer. *Medicine today* 2010; 11 (5): 25-36.
5. Lagerstedt RK, et al. Lynch syndrome (hereditary nonpolyposis colorectal cancer) diagnostics. *J Natl Cancer Inst* 2007; 99: 291-299.
6. Balmana J, et al. Prediction of MLH1 and MSH2 mutations in Lynch syndrome. *JAMA* 2006; 296: 1469-1478.
7. Barnetson RA, et al. Identification and survival of carriers of mutations in DNA mismatch-repair genes in colon cancer. *N Engl J Med* 2006; 354: 2751-2763.
8. Chen S, et al. Prediction of germline mutations and cancer risk in the Lynch syndrome. *JAMA* 2006; 296: 1479-1487.
9. EGAPP Recommendation Statement. *Genetics in Medicine* 2009; 11: 35-41.

10.4. Неинвазивна редукция на риска

Людмила Танкова, Симеон Стойнов

Нехирургичната редукция на риск от колоректален карцином (КРК) включва ендоскопско проследяване и третиране на преканцерози при високорискови групи и провеждане на химиопрофилактика с нестероидни противовъзпалителни средства (НСПВС). Ако с фиброколоноскопия (ФКС) са намерени един-два аденоми с размери под 1 cm, препоръчва се повторна ендоскопия след пет години; ако е негативна, следващата може да се извърши след пет-десет години.¹⁻³ При наличие на три до десет аденоми или поне един ≥ 1 cm, или поне един с високостепенна дисплазия, или с вилозна структура над 25%, се налага повторна ФКС след три години; ако е негативна, се препоръчва следваща в рамките на пет години; ако двукратно е негативна, по-нататъшното поведение е като при стандартен риск.¹⁻³ Откриване на над десет полипа със случайна или скринингова ФКС налага индивидуален подход със супсекция за полипозен синдром и третиране като висок риск.³ След непълна полипектомия се препоръчва повторна ФКС и полипектомия в рамките на една година до постигане на „чисто дебело черво“.³


При наследствен неполипозен колоректален карцином (синдром на Lynch) се препоръчва първоначална тотална колоноскопия на 20-22-годишна възраст или десет години преди възрастта на най-рано диагностицирания карцином в рода; последващи ФКС са през една-две години, а след 40-годишна възраст – ежегодно.¹⁻⁴ Химиопрофилактика с *acetysal* е с недоказан ефект.

Нехирургични възможности за редукция на риск при фамилен аденоматозен полипоза (ФАП) са ограничени. Ако е налице ректален остатък след

хирургична интервенция, се препоръчва ендоскопско изследване през шест-дванадесет месеца.^{1,2} Дуоденални лезии се проследяват с горна ендоскопия с предна и странична оптика веднъж на една-три години. При оперирани пациенти се препоръчва вторична химиопрофилактика с НСПВС, тъй като има доказателства, че намаляват броя на аденомите и забавят развитието им в ректалния остатък. Като първа линия терапия при дезмоидни тумори се препоръчват НСПВС *sulindac* – 300 mg, комбиниран с *tamoxifen*.¹ Лица с позитивни APC-мутации подлежат на проследяване със сигмоидоскопия с начало 12-14-годишна възраст; при множество аденоми се препоръчва колектомия; ако липсват аденоми, скрининговата сигмоидоскопия продължава ежегодно до 40-годишна възраст, след което се редуцира до веднъж на три-пет години. При атеноюираната форма на ФАП и МУН (MUTYH)-свързана полипоза скринингът включва колоноскопия на една-две години с начало 18-годишна възраст.^{1,4} Първична химиопрофилактика не показва забавяне в появата на ФАП, но вторична химиопрофилактика с НСПВС редуцира броя на колоректални аденоми.^{1,4} Проучване върху 146 113 пациенти и мета-анализ на две изпитвания показват, че продължително приложение (поне 5 години) на *acetysal* в доза 325 mg/дневно (300-1200 mg/дневно) корелира с достоверно по-нисък риск за КРК при двадесетгодишно проследяване.^{5,6} Ниска доза *acetysal* протектира срещу нови аденоми при пациенти с анамнеза за КРК и удължава времето до появата им в сравнение с плацебо.^{7,8} Използването му за превенция на КРК се препоръчва само при по-висок риск за аденоми (предшестваш карцином на дебело черво или фамилен анамнез). Механизмът на протективно действие на НСПВС не е напълно ясен: вероятно се индуцира апоптоза (независимо от потискане на циклооксигеназа) или се индуцира експресия на протеин p21, включен в регулация на нормалния клетъчен растеж.^{9, 10}

B

- За редукция на риска при пациенти със синдром на Lynch не се препоръчва химиопрофилактика с нестероидни противовъзпалителни средства.
- Не се препоръчва първична химиопрофилактика при фамилен аденоматозен полипоза.

C	<ul style="list-style-type: none"> ▪ При фамилна аденоматозна полипоза се препоръчва вторична химиопрофилактика с ацетилсалицилова киселина.
D	<ul style="list-style-type: none"> ▪ Продължителен прием на ацетилсалицилова киселина се препоръчва за редукция на риска за рецидиви на спорадични аденоматозни полипи. ▪ При анамнеза за предшестваш дебелочревен карцином или фамилна анамнеза се препоръчва вторична химиопрофилактика с нестероидни противовъзпалителни средства.
	<ul style="list-style-type: none"> ▪ Няма полза от прием на ацетилсалицилова киселина за превенция на колоректален карцином при лица със синдром на Lynch и фамилна аденоматозна полипоза. ▪ При оперирани пациенти с фамилна аденоматозна полипоза и запазена част от ректум е полезна вторична химиопрофилактика с нестероидни противовъзпалителни средства. ▪ Химиопрофилактика с нестероидни противовъзпалителни средства (вкл. ацетилсалицилова киселина, COX-2 инхибитори), калций и селен има ефект за редукция на рецидивен риск при пациенти с анамнеза за аденоми.

Литература

1. NCCN Clinical Practice Guidelines in Oncology (NCCN Guidelines Colorectal Cancer Screening, Version 2.2011).
2. Balmana J, et al. Familial colorectal cancer risk: ESMO Clinical Practice Guidelines. *Ann Oncol* 2010; 21 (Suppl. 5): v78-v81.
3. Практически алгоритми (консенсуси) по гастроентерология на Българското дружество по гастроентерология с гастроинтестинална ендоскопия и абдоминална ехография. Рак на дебелото черво (колоректален крцином). *Българска хепатогастроентерология* 2010; 2: 61.
4. Labianca R, et al. Primary colon cancer: ESMO Clinical Practice Guidelines for diagnosis, adjuvant treatment and follow-up. *Ann Oncol* 2010; (Suppl. 5): v70-v77.
5. Jacobs EJ, et al. A large cohort study of long-term daily use of adult-strength aspirin and cancer incidence. *J Natl Cancer Inst* 2007; 99: 608-615.
6. Flossman E, Rothwell PM. British Doctors Aspirin Trial and the UK TIA Aspirin trial. Effect of aspirin on long-term risk of colorectal cancer: consistent evidence from randomized and observational studies. *Lancet* 2007; 369: 1603-1163.
7. Sandler RS, et al. A randomized trial of aspirin to prevent colorectal adenomas in patients with previous colorectal cancer. *N Engl J Med* 2003; 348: 883-890.
8. Baron JA, et al. A randomized trial of aspirin to prevent colorectal adenomas. *N Engl J Med* 2003; 348: 891-899.
9. Huls G, et al. Non-steroidal anti-inflammatory drugs and molecular carcinogenesis of colorectal carcinomas. *Lancet* 2003; 362: 230-232.
10. Chan AT, et al. Aspirin and the risk of colorectal cancer in relation to the expression of COX-2. *N Engl J Med* 2007; 356: 2131-242.

10.5. Ендоскопска редукция на риска

Искрен Коцев, Борислав Владимирев

Трансендоскопска полипектомия (ТЕП). Това е най-сигурен метод за редукция на риска от колоректален карцином (КРК). Съобщава се снижение с 76–90% спрямо лица с неотстранени полипи. Препоръчва се цялостен оглед на дебело черво.² Извършва се след оптимално почистване на дебело черво (двудневен прием на течна храна и лаксатива в деня преди изследване със или без очистителна клизма). Индикации за извършване на ТЕП са: (1) точна хистологична диагноза; (2) полипи, suspectни за малигнена трансформация; (3) превенция на КРК; (4) функционално нарушение на засегнат отдел на гастроинтестинален тракт; (5) кървене и обструкция. Основни противопоказания са: (1) липса на информирано съгласие; (2) сигнификантна коморбидност (сърдечносъдова болест или декомпенсирана чернодробна цироза); (3) илеус, перитонит, тежки форми на възпалителни чревни болести (IBD); (4) предшестваща перфорация на кух орган; (5) дебелочревен дивертикулит; (6) нарушения в коагулация, хеморагична диатеза; (7) дисеминирана малигнена болест с очаквана ниска преживяемост. Според вида си полипите се подразделят на такива на *краче* и на *широка основа*, а според размера си – на *малки* (< 5 mm), *средни* (до 1 cm) и *големи* (> 1 cm). Основни методи за трансендоскопско отстраняване са полипектомия, ендоскопска мукозна резекция и ендоскопска субмукозна дисекция. Спорно е дали малки полипи могат да се премахнат чрез биопсична щипка на няколко пъти до пълно отстраняване, но поради риск от резидуална тъкан някои автори препоръчват т.нар. *hot biopsy* (риск от повторно кървене и перфорация).⁴ Полипи на краче или на широка основа се премахват чрез бримкова полипектомия и комбинация от режещ и коагулиращ ток.³ При локализация в ляв хемиколон и размер до 1.5 cm или в десен хемиколон и размер до 1 cm отстраняването е с една процедура; при по-големи размери се прилага *piece meal* полипектомия (на части).^{3,4}

Ендоскопската мукозна резекция (ЕМР). Това е метод на избор за отстраняване на дебелочревни полипи с малигнен потенциал, малигнени

полипи или полипи с високостепенна дисплазия. В основата на лезията се инжектира физиологичен разтвор със/без адреналин (разреждане 1:10 000) и полипът се отстранява чрез електрокоагулация. Възможно е използване и на специална „щипка“. Невъзможност за повдигане на основата на полипа след субмукозно инжектиране е белег за карцином, инвазиращ субмукоза, и за преустановяване на ЕМР. Преди ЕМР може да се използва хромоендоскопия (или ендоскоп с висока резолюция и увеличители) за определяне на границите на полипа и предсказване на хистология (въз основа на топография и т.нар. *pit pattern*). За определяне на дълбочина на инвазия и наличие на метастатични лимфни възли се използва ендоскопски ултразвук (диагностична точност – 77%).²

Ендоскопска субмукозна дисекция (ЕСД). Представява резекционна техника за отстраняване на повърхностни неопластични лезии без прилагане на бримка, но с използване на специална инжекционна игла, разтвор на натриев хиалуронат, електрохирургичен нож и генератор. Осигурява *en bloc* резекция на лезиите с висока честота на цялостна резекция и ниска честота на рецидивирание. Куративна е само при ограничени лезии без метастази. Предварително е необходимо стадиране на туморите с прецизно ендоскопско изследване, а след резекцията степента на отстраняване на лезиите се преценява чрез подробно патоморфологично изследване. Методът достига честота на *en bloc* резекции до 92%, а перфорации се наблюдават в около 4%, които обикновено са малки и се лекуват ендоскопски с поставяне на метални клипсове.⁵

Малигнен полип (МП). Дефинира се като полип, съдържащ инвазивен карцином, пенетриращ мукоза и навлизащ в субмукоза. В 2-35% дават метастази в регионални лимфни възли. Неблагоприятни хистологични критерии са ниска диференциация, съдова и лимфна инвазия, позитивна резекционна линия и непълна резекция. При МП на краче, достигащ субмукоза без неблагоприятни хистологични критерии, е налице риск за рецидив и лимфни метастази в 0.3%, докато при МП на широка основа рискът е 4.8%. Хирургична резекция се препоръчва при: (1) МП на краче или широка основа с неблагоприятни хистологични белези, с карцином в резекционна линия или преминаващ субмукоза и навлизащ в

по-дълбоки слоеве; (2) след *piece meal* полипектомия на МП на широка основа и невъзможност за оценка на резекционни линии; (3) МП при IBD. Ендоскопско лечение на МП с неблагоприятни хистологични белези или *piece meal* резекция се прилага само при пациенти, неподходящи за хирургия.² Полипи с високостепенна дисплазия се дефинират като диспластична неопластична тъкан, ограничена в лигавица, без инфилтрация в субмукоза. По вида на полипа е невъзможно да се прецени кой е МП и кой полип предстои да малигнизира. Малигнените полипи обикновено са с размери над 0.5 cm, с вилозна компонента, множествени, с твърда консистенция, с неравна повърхност, мултилобулирани, късливи, с лесна ранимост, с повърхностни ерозии и язви. Полипи под 0.5 cm също подлежат на полипектомия, въпреки ниския риск за малигнизация.² *Проследяване на пациенти след полипектомия.* Зависи от броя, вида, хистологичната степен на дисплазия и начина на премахване на полипите.

Пациенти с един-два малки полипа (< 1 cm) не се нуждаят от проследяване или подлежат на контролна фиброколоноскопия след пет години; случаи с три-четири малки полипа или поне един ≥ 1 cm се проследяват на три години до две последователни негативни изследвания; при наличие на пет и повече полипа или три и повече аденоми, един от които е над 1 cm, се препоръчва ендоскопско изследване след една година и последващо проследяване на три години.¹ След ендоскопско лечение на МП се извършва проследяване на три-шест месеца, а на полипи с високостепенна дисплазия – след три години. Ако са налице големи полипи на широка основа, лезии, премахнати чрез *piece meal* резекция или несигурна радикалност от страна на ендоскописта, се извършва повторна колоноскопия след три-шест месеца; намиране на остатъчна тъкан изисква премахване и контролно изследване след три-шест месеца; невъзможност за отстраняване след една до три сесии налага хирургическо лечение.²

B	<ul style="list-style-type: none"> ▪ При всички аденоматозни колоректални полипи се препоръчва ендоскопска полипектомия с цел точна диагностика и редукция на риска за колоректален карцином. ▪ При малигнени полипи на краче, ограничени в мукоза и без неблагоприятни хистологични белези (ниска диференциация, съдова и лимфна инвазия, позитивна резекционна линия и непълна резекция), се препоръчва само ендоскопска полипектомия. ▪ При полипи с високостепенна дисплазия се препоръчва ендоскопска мукозна резекция. ▪ При малигнени колоректални полипи с неблагоприятни хистологични белези се препоръчва хирургическо лечение. ▪ При малигнени полипи на широка основа, ограничени в субмукоза, се обсъжда дефинитивно хирургическо лечение.
C	<ul style="list-style-type: none"> ▪ При ограничени повърхностни колоректални неопластични лезии до 2 cm (cN0 cM0) може да се обсъжда алтернативен терапевтичен метод на ендоскопска субмукозна резекция.



- **За редукция на риска от колоректален карцином е необходима цялостна колоноскопия с отстраняване на всички установени лезии; при невъзможност се планира повторно изследване.**
- **Методът на избор за премахване на колоректални полипи се определя от техния размер, брой, вид и локализация.**

Литература

1. Cairns SR, Scholefield JH, Steele RJ, Dunlop MG, et al. Guidelines for colorectal cancer screening and surveillance in moderate and high risk groups (update from 2002). *Gut* 2010; 59 (5): 666-689.
2. Davila RE, Rajan E, Baron TH, et al. ASGE guideline: colorectal cancer screening and surveillance. *Gastrointest Endosc* 2006; 63 (4): 546-557.
3. Messman H. Atlas of Colonoscopy. Thieme 2006.
4. Waye JD. Colonoscopic Polypectomy. In: Classen M, Tytgat GNJ, Lightdale CJ. Gastroenterological Endoscopy. Stuttgart: Thieme 2002; pp. 302-22
5. Yamamoto H. Endoscopic Submucosal Dissection for Colorectal Tumors. Mönkemüller K, Wilcox CM, Muñoz-Navas M (eds): Interventional and Therapeutic Gastrointestinal Endoscopy. Front Gastrointest Res. Basel, Karger, 2010; 27: 287-295.

АВТОРСКИ ПРАВА
ДА НЕ СЕ ПРОМЕНЯ ИЛИ УНИКОВ

ДА НЕ СЕ ПРОМЕНЯ И РАЗМНОЖАВА
АВТОРСКИ ПРАВА –

© Александрина Кленова, Александър Юлиянов, Анелия Клисарова, Асен Дудов, Бойко Коруков, Борислав Владимиров, Борислав Чаушев, Боян Балев, Весела Стойнова, Веселина Първанова, Галина Кирова, Дамян Дамянов, Димитър Калев, Димитър Стойков, Драга Тончева, Екатерина Софтова, Елена Пиперкова, Емил Костадинов, Жасмина Михайлова, Ирена Костадинова, Иглика Михайлова, Искрен Коцев, Красимир Иванов, Красимир Койнов, Крум Кацаров, Лена Маринова, Людмила Танкова, Марина Влока, Мария Атанасова, Марчела Колева, Милка Георгиева, Милко Мирчев, Михаил Радионов, Никола Владов, Никола Колев, Николай Яръмов, Росен Маджов, Светлана Христова, Симеон Стойнов, Татяна Хаджиева, Темелко Темелков, Тома Пожарлиев, Шери Таджер – автори, 2011

© Димитър Калев – редактор, 2011

© Танграм медия ООД – издател, 2011

© www.more-conference.com – официален сайт, MOPE 2011

ISBN 978-954-92408-3-2

Национален експертен борд MOPE 2011
ПОВЕДЕНИЕ ПРИ КОЛОРЕКТАЛЕН И АНАЛЕН КАРЦИНОМ

Редактор: *Димитър Калев*
Корица и предпечат: *Филип Филипов*

Формат 22/12.5

Издател: Танграм медия ООД
Варна, бул. Княз Борис 151
www.tangrambg.com

